Fortschritte auf dem Gebiete der Röntgenstrahlen
Herausgeber: Dr. **Albers-Schönberg**
Ergänzungsband 13

Archiv und Atlas

der normalen und pathologischen Anatomie

in typischen Röntgenbildern

Die Entwickelung

der

knöchernen Wirbelsäule

von

Dr. **Béla Alexander**
Késmárk (Ungarn)

Mit 20 Tafeln

Leipzig
Georg Thieme

22500565457

Med
K29283

Digitized by the Internet Archive
in 2016

https://archive.org/details/b28067794

Fortschritte auf dem Gebiete der Röntgenstrahlen
Herausgeber: Dr. **Albers-Schönberg**
Ergänzungsband 13

Archiv und Atlas

der normalen und pathologischen Anatomie

in typischen Röntgenbildern

Die Entwickelung

der

knöchernen Wirbelsäule

von

Dr. **Béla Alexander**
Késmárk (Ungarn)

Mit 20 Tafeln

Hamburg
Lucas Gräfe & Sillem
(Edmund Sillem)
1906

Die Entwickelung

der

knöchernen Wirbelsäule

von

Dr. **Béla Alexander**
Késmárk (Ungarn)

Mit 42 Röntgenbildern auf 20 Tafeln und 14 Originalzeichnungen im Text



Hamburg
Lucas Gräfe & Sillem
(Edmund Sillem)
1906

WELLCOME INSTITUTE LIBRARY
Coll. WelMCmec
Coll.
No. WE

33292

Vorwort.

Die Entwickelung der knöchernen Wirbelsäule in Durchleuchtungsbildern zu demonstrieren stößt auf viele Schwierigkeiten, diese herzuzählen würde gewiß zu weit führen, und es ist genügend die Erwähnung des Umstandes, daß kleine, anfängliche und zarte Ossifikationspunkte und Ossifikationen auch bei guter Durchleuchtung durch das Bild der Weichteile verdeckt werden können.

Es ist daher oft notwendig, Kontrollbilder anzufertigen, auch selbst die Auspräparierung der Wirbelsäule und deren nachträgliches Durchleuchten wird nicht ausgeschlossen sein — selbstverständlich wird letzteres Vorgehen nur dann zweckmäßig erscheinen, wenn die Durchleuchtung des ganzen Körpers schon tadellose Bilder gegeben.

Gewiß wird die Durchleuchtung sehr vieler Embryos notwendig sein, die X-Strahlen werden uns den Ossifikationsprozeß sehr vieler Embryos zeichnen müssen, damit wir ein klares Bild der Verknöcherung in der Wirbelsäule erhalten sowohl in Hinsicht des Auftretens und der Vermehrung der Knochenpunkte und anfänglichen Ossifikationen, als auch in Hinsicht der Entwickelung derselben.

Es wurde bei gegenwärtiger Studie die Durchleuchtung der ganzen Körper vorgenommen, weil die Absicht war, in den einzelnen Bildern auch zugleich Übersichts- und Vergleichungsbilder in betreff der im ganzen Körper vorhandenen Ossifikationen zu reichen; die Absicht findet ihre Begründung in den verschiedenen Entwickelungsverhältnissen, welche zwischen den Verknöcherungen der Wirbelsäule und den Verknöcherungen der anderen Körperteile herrschen, denn das harmonische Bild der normalen Verknöcherung im ganzen Körper erleidet oft Störungen; bald bleibt die Ossifikation in der Wirbelsäule zurück, bald geht die Verknöcherung in derselben den normalen Weg und die Ossifikation anderer Teile (bald mehr, bald weniger peripher gelegen) zeigt Zurückweichen oder Stehenbleiben.

Diese verschiedenen Abweichungen von dem regelmäßigen Wege der Entwickelung werden auf jeden Fall das harmonische Bild der allgemeinen Knochenentwickelung stören, werden aber nicht verhindern können, daß die Ossifikationsbilder der einzelnen Teile nichtsdestoweniger bei der Untersuchung eben dieser Teile benutzt werden können und schätzbares Material in sich bergen.

Es können alle die Embryos, die gegenwärtiger Studie zugrunde liegen, auch bei Untersuchung der Entwickelung des Schultergürtel- oder Fußskeletts usw. benutzt werden — freilich mit vieler, wichtiger Ergänzung — aber die Reihenfolge der Bilder wird dann nicht dieselbe sein wie bei gegenwärtiger Studie, sondern wird und muß Änderungen, vielleicht sehr große Änderungen in Hinsicht der Anordnung der Bilder erfahren, weil ja regelmäßig entwickelte Embryos verhältnismäßig nur selten zur Beobachtung gelangen und das Ausstoßen derselben zumeist auf abnorme oder pathologische Zustände der Mutter oder des Embryo zurückzuführen sind, und gewiß können abnorme Verknöcherungsverhältnisse des Embryo ebensogut als Grund des Abortus gelten als pathologische.

Nicht an letzter Stelle ist zu erwähnen, daß die verschiedenen Körper sich vis-à-vis den X-Strahlen verschieden verhalten, oft wird das vorausgesetzte gute Bild durch andere Bilder verbessert werden müssen; es kann sogar vorkommen, daß man bei einzelnen Embryos

umsonst ein tadellos scharfes Bild erheischt, man wird nur ein relativ gutes Bild erhalten — freilich bergen dann diese Bilder wieder viel interessante und schätzbare Daten in sich, die sehr verschieden sind.

Auf jeden Fall verdient der Erwähnung, daß man bei Einteilung der auf den kleinen Bildern vorhandenen kleinen Ossifikationen der Wirbelsäule und bei dem Abzählen derselben in betreff der Bogenossifikationen immer von den Bildern der Atlasbogenhälften ausgehen muß, in betreff der Körperossifikationen immer vom zwölften Brustwirbel aus (es lassen diesen die vorhandenen Verknöcherungen der Rippen leicht finden); alle drei dem Wirbel zukommenden primären Ossifikationen auf einmal abzuzählen und einzuteilen wird nicht gut möglich sein, besonders dort nicht, wo der Ossifikationsprozeß anfänglich ist, weil die kleinen zueinander gehörigen Bilder und Pünktchen der Körper- und Bogenverknöcherungen nicht in einer Horizontalen liegen und im unteren Hals- und oberen Brustteile auch später nicht; von dem Umstande kann man sich leicht an den Bildern und an den in den Text eingefügten Skizzen überzeugen.

Irrungen werden nur dann ausgeschlossen sein, wenn man die erwähnten zwei Ausgangspunkte vor Augen hält und bei Einteilung und Ablesen der kleinen Ossifikationen den Gebrauch des Vergrößerungsglases nie außer acht läßt — zeigt doch dasselbe noch solche Knochenpünktchen, die dem freien Auge — auch dem guten — nicht mehr sichtbar sind.

Auch bei Anfertigung der in den Text eingefügten Zeichnungen, die direkt nach Plattenbildern verfertigt sind, wurde das Vergrößerungsglas gebraucht; die Plattenbilder wurden deshalb bei Anfertigung der Zeichnungen in Anspruch genommen, weil sie maßgebend sind und als solche mehr zeigen als die Kopien.

Wenn gegenwärtige Studie die Betrachtungen auch nicht in ihrer Gänze bieten kann — es wären der Bilder zu viele —, so sind die aus einer sehr großen Anzahl gewählten Bilder doch so zusammengestellt, daß sie Stationen bildend, fast ohne Unterbrechen die fortlaufende Vermehrung und Entwickelung der Wirbelossifikationen, von den ersten Spuren in den Bogenhälften der Halswirbel (zweite Hälfte des zweiten Monates) angefangen bis zum Auftreten des sekundären Knochenpunktes in der primären Körperossifikation des ersten Coccygeal(Caudal)-Wirbels (eintägiges Kind) zeigen.

Die ausführliche, aufeinanderfolgende Beschreibung der Bilder wurde deshalb als zweckmäßig erachtet, weil die Absicht war: ein in jeder Hinsicht zusammenhängendes Bild der Entwickelung der knöchernen Wirbelsäule zu geben, aber mit Hinweis auf die verschiedenen Schwankungen der Verknöcherung allein — ob nur in der Wirbelsäule, ob im Vergleiche mit den anderen Körperossifikationen — und mit Hinweis auf die verschiedenen Schwannkungen zwischen Verknöcherung und Körperlänge (respektive Körpergröße).

Auch ohne durch sehr große Anzahl der Durchleuchtungsbilder vollständig zu sein, wird die den Grund gegenwärtiger Studie gebende Bilderserie doch solche Daten reichen können, welche den Horizont unserer Erkenntnis in betreff der Entwickelung der knöchernen Wirbelsäule erweitern, — solche Daten, welche die Berechtigung der X-Strahlen, als selbständiges Forschungsmittel zu gelten, beweisen.

Zuletzt muß nochmals erwähnt werden, daß der Gebrauch des Vergrößerungsglases bei Betrachten der Bilder nicht vernachlässigt werden darf; ebenso muß erwähnt werden, daß die Schönheit und überzeugende Klarheit der Plattenbilder von den Kopien nicht gänzlich erreicht wird.

Késmárk (Ungarn), im Dezember 1905.

Der Verfasser.

Inhaltsverzeichnis.

Seite

1. Vorwort.
2. Die Reihenfolge und anfängliche Entwickelung der die Bogenhälften betreffenden und in den knorpeligen Wirbelkörpern auftretenden primären Knochenpunkte. I. (Bild 1—9) . . . 1
3. II. (Bild 10—14) 11
4. Die Entwickelung des Wirbelkörpers aus zwei Knochenpunkten. I. (Bild 15—17) 16
5. Anhang 23
6. II. (Bild 18—25) 28
7. Fortsetzung der Verknöcherung bis zum Erscheinen der ersten Körperossifikation des Os coccygis (Bild 26—41) 36
8. Anhang 47
9. Tafel I—XX nebst Erklärungen.

1. Abschnitt.

Die Reihenfolge und anfängliche Entwickelung der die Bogenhälften betreffenden und in den knorpeligen Wirbelkörpern auftretenden primären Knochenpunkte.

Die Daten, welche uns die Entwickelungslehre in Hinsicht der Verknöcherung der Elemente der knorpeligen Wirbelsäule reicht, lehren uns, daß die Verknöcherung der einzelnen Wirbel sich aus drei Knochenpunkten entwickelt: zuerst tritt je ein Knochenpunkt in jeder Bogenhälfte auf, später gesellt sich zu diesen zwei Knochenpunkten noch ein dritter, der im Körper des Wirbels entsteht (Kölliker[1]), Minot[2]), Hertwig[3]), Oskar Schultze[4]), Kollmann[5]), der letztere hat nach Hertwig und Kollmann seinen Sitz in der Mitte des knorpeligen Wirbelkörpers.

Nach Dieße[6]) beginnt die Verknöcherung der Wirbel in den Wirbelkörpern, während nach den Angaben Gegenbaurs[7]) die Verknöcherung der Wirbel aus drei Knochenpunkten entsteht, aber derartig, daß zuerst im Innern des Wirbelkörpers gewöhnlich ein

---

[1]) Kölliker: Entwickelungsgeschichte des Menschen und der höheren Tiere 1879. „Die Verknöcherung der Wirbelsäule beginnt am Ende des zweiten Monates und zwar ossifizieren die Wirbel im allgemeinen von drei Punkten aus, je einem in den Bogen und einem im Körper, von denen die ersteren früher auftreten (7. Woche) als letztere.

[2]) Minot: Human embryology, 1892. The ossification begins with two centres, one in each neural arch, and is continued by a third centre in the body of the vertebra. The centresin the neural arches lie near the body proper; that of the body appears in man about the seventh week. — The centres of ossification of the body become regognizable first in the dorsal region, and from there their differentation progresses successively from vertebra to vertebra, both headward and theilwarth.

[3]) Hertwig: Lehrbuch der Entwickelungsgeschichte des Menschen und der Wirbeltiere, 1893. „Es erfolgt die Verknöcherung eines jeden Wirbels von drei Punkten aus. Zuerst legt sich je ein Knochenkern in der Basis einer jeden Bogenhälfte an, wozu etwas später noch ein dritter Kern in der Mitte des Wirbelkörpers hinzutritt.

[4]) Oskar Schultze: Grundriß der Entwickelungsgeschichte der Menschen und Säugetiere, 1897. „Die Verknöcherung der Wirbelsäule beginnt am Ende des zweiten Monates, und zwar ossifizieren die Wirbel im allgemeinen von drei Punkten aus, je einem in den Bogen und einem im Körper, von denen die ersteren früher entstehen als der letztere."

[5]) Kollmann: Lehrbuch der Entwickelungsgeschichte des Menschen, 1898. „Die Verknöcherung eines jeden Wirbels erfolgt von drei Punkten aus. Zuerst legt sich ein Knochenkern in der Basis einer jeden Bogenhälfte an, wozu später noch ein dritter in der Mitte des Wirbelkörpers hinzukommt."

[6]) Dieße: Handbuch der Anatomie des Menschen. Herausgegeben von Prof. Dr. K. v. Bardeleben (Skelettlehre, I. Abteil.), 1896. „Die knorpeligen Wirbel wandeln sich in knöcherne um. Das Knochengewebe tritt zuerst im Innern des Wirbelkörpers auf, in Form eines paarig angelegten, aber bald einfachen Knochenkernes, der zuerst im Innern des Wirbelkörpers auftritt und um den Chordakanal herum sich entwickelt. Am Ende des vierten Monates zeigen alle Wirbel, mit Ausnahme der Candalwirbel einen mit freiem Auge sichtbaren Knochenkern im Wirbelkörper. In jeder Bogenhälfte entsteht ein Knochenkern, ungefähr der seitlichen Maße des Bogens entsprechend." [Verfasser gibt das Bild des Durchschnittes eines Embryo aus dem vierten Monat; Epistropheuskörper und Proc. odontoideus zeigt aber keinen Knochenpunkt.]

[7]) Gegenbaur: Lehrbuch der Anatomie des Menschen, 1899. „Die Verknöcherung des knorpelig angelegten Wirbels erfolgt von drei Punkten. Ein Knochenkern erscheint im Innern des Wirbelkörpers, meist paarig, dazu kommt noch jederseits einer an der Wurzel des Bogens, von dem aus nicht nur jederseits ein Teil des Wirbelkörpers, sondern auch der ganze Bogen samt seinen Fortsätzen ossifiziert.

paariger Knochenpunkt erscheint und nach dem Vorhandensein dieser doppelten primären Ossifikation die Knochenpunkte in der Basis der Bogenhälften auftreten.

In den Lehrbüchern von Kölliker, Minot, Hertwig, Schultze und Kollmann wird also zwischen der knorpeligen Entwickelung der Wirbelsäule, die ihren Anfang — nach den Angaben Hertwigs zu Anfang des zweiten Monates — in der Chorda und in dem, dieselbe unmittelbar umgebenden Bindegewebe nimmt und zwischen der knöchernen Entwickelung der Wirbelsäule ein entgegengesetztes Verhältnis beschrieben; denn nach den bekannten Daten entwickelt sich zuerst der knorpelige Wirbelkörper und nach diesem entwickeln sich die zwei knorpeligen Bogenhälften, welch letztere nach Froriep als selbständige, sehr bald mit dem Wirbelkörper verschmelzende Knorpelplättchen in dem das Rückenmark umgebenden häutigen Gewebe auftreten.

Bade[1]) untersuchte bei Anwendung der X-Strahlen die Verknöcherung der Wirbelsäule und bestätigt die von Minot, Hertwig, Kölliker und Kollmann gebrachten Daten.

I.

Das bisher Gesagte bildet unsere Kenntnis in betreff der primären, knöchernen Entwickelung der Wirbelsäule; jedoch kann die Untersuchung mit X-Strahlen die Angaben der Forscher und Autoren nicht in jeder Hinsicht bestätigen und so auch Bades Angaben nicht, der bei seinen Untersuchungen auch die Methode der Durchleuchtung gebraucht hat.

Dies beweist zur Genüge die Bilderserie, die den Grund bildet, auf welchem sich gegenwärtige Studie aufbaut.

Es beweist die Bilderserie aber auch, dass die X-Strahlen selbst noch von solchen Knochenpunkten klare und scharfe Bilder geben, die wegen ihrer Kleinheit bei genauester Ausarbeitung der Knorpelteile oder bei genau angefertigten Kali-Glyzerin-Präparaten dem freien Auge schon kaum oder gar nicht mehr sichtbar sind, weswegen es immer angezeigt sein wird, bei dem Aufsuchen der Knochenpunktbilder das Vergrößerungsglas zu gebrauchen. Dasselbe gilt auch von Knochenpunkten, die nicht wegen ihrer Kleinheit, sondern infolge ihrer Zartheit, also infolge ihres matten Bildes dem Auge entschwinden.

Es ist wahr, daß wir mit dem Mikroskop jede kleinste Kalkablagerung oder primäre Verknöcherung nachweisen können, aber auch diese Methode, die Anfertigung von Schnittserien der knorpeligen Wirbelsäule und das genaue Betrachten der Schnitte wird keine genaue oder oft gar keine Orientierung bieten können — besonders wenn die Schnitte den unteren Halsteil oder den oberen Brustteil der knorpeligen Wirbelsäule betreffen — in der Hinsicht: welch kleine Wirbelkörper Ossifikation zu welch kleinen Bogenossifikationen gehört (oder umgekehrt).

Ist es ja doch selbst auf Bildern, die die X-Strahlen gezeichnet haben, häufig schwer, die sehr kleinen Knochenpünktchen richtig einzuteilen, denn im unteren Halsteile und oberen Brustteile der Wirbelsäule fallen die Knochenpunkte der Bogenhälften mit dem kleineren Knochenpunkte des Wirbelkörpers nicht in eine Ebene und häufig genug finden wir das Bild des Körperknochenpunktes vom siebenten Halswirbel zwischen den Bogenknochenpunkten des ersten Brustwirbels oder noch tiefer liegend, auch wenn der Embryo in genauer Rückenlage auf der Platte liegt.

Dieses auf den ersten Blick ganz fremde Bild der Verhältnisse schwindet, je mehr wir bei der Betrachtung caudalwärts schreiten, und gewöhnlich ist es der elfte oder zwölfte Brust-

[1]) Bade: Die Entwickelung des menschlichen Skeletts bis zur Geburt (Archiv für mikroskop. Anatomie, 58 Bd., 1900). „Es beginnt die Ossifikation der Wirbel nicht in den Körpern, sondern in den Bögen. Wir können mit unserer Methode (d. h. mit der Durchleuchtung) die durch andere Methoden gewonnenen Angaben nur bestätigen, denn in den Lehrbüchern der Entwickelungsgeschichte von Minot, Hertwig, Kölliker und Kollmann wird überall angegeben, dass die Ossifikation zuerst in den Bögen beginnt und erst später die Knochenkerne in den Körpern auftreten."

wirbel, wo bei kleineren Embryos die Knochenpunkte der Bogenhälften und des Wirbelkörpers schon in einer Horizontalen liegen; — doch kommt es vor, dass auch schon der neunte und zehnte Brustwirbel alle drei primären Knochenpünktchen in eine horizontale Linie fallend zeigt.

Betrachten wir die primäre Entwickelung des Knochengewebes in der Wirbelsäule, wie dies uns die X-Strahlen erklären und zeichnen schon von dieser Zeit angefangen, wo die knorpelige Gliederung der Wirbelsäule kaum beendigt ist, so müssen wir in erster Reihe sagen: daß man die Reihenfolge der in den knorpeligen Wirbeln auftretenden primären Knochenpunkte nicht derartig verallgemeinern darf, wie es die zitierten Forscher und Autoren getan — deshalb finden wir ja den Widerspruch zwischen den einzelnen Angaben, — sondern wir müssen die primären Ossifikationen der Bogenhälften von den primären Ossifikationen der Wirbelkörper trennen, weil beide Ossifikationsprozesse selbständig, getrennt voneinander verlaufen.

Beide Ossifikationsprozesse verlaufen selbständig, ob wir die Zeit des Auftretens, oder ob wir die Vermehrung der Knochenpunkte durch Aufeinanderfolge betrachten.

Nachdem die zwei primären Bogenossifikationen (Exoccipitale) des letzten Schädelwirbels (Occiput) aufgetreten, und zwar um die Zeit, wo die erwähnten zwei Ossifikationen noch indifferente Gestaltung zeigen, entwickeln sich im Halsteile der Wirbelsäule die aufeinanderfolgenden Knochenpunkte in den Bogenhälften, die eine Doppelreihe bildend nach unten schreiten, sich aber auch sehr bald auf den ersten und zweiten Brustwirbel [manchmal auch tiefer bis in den sechsten, siebenten Brustwirbel] fortpflanzen.

47 mm langer Embryo (Bild 1)

Hierher bezieht sich das Bild eines 47 Millimeter langen Embryo (Bild 1), welches die in den Bogenhälften [Halsteil der Wirbelsäule] vorhandenen zarten Ossifikationspünktchen zeigt.

Die Gestaltung derselben ist indifferent, aber ihre Größe ist verschieden, wie dies die hier eingeschaltete Skizze zur Anschauung bringt.



Bild 1. Zweifache Größe.

Die Bogenpunkte des ersten und zweiten Halswirbels sind auf dem Bilde deutlich wahrzunehmen (Vergrößerungsglas), die des dritten, vierten und fünften Halswirbels sind sehr klein; die des sechsten Halswirbels erreichen in der Größe die Bogenknochenpunkte des Epistropheus, während der siebente Halswirbel die größten Knochenpunkte zeigt.

Die Bogenknochenpunkte des ersten und zweiten Brustwirbels erreichen in Hinsicht der Größe auch die des Epistropheus, aber in Hinsicht ihrer Dichtigkeit übertreffen sie dieselben dunkleres Bild].

Wie die Größe, so differieren auch die Bilder der Knochenpunkte. Die zartesten Bilder sehen wir im dritten, vierten und fünften Halswirbel, welcher Umstand darauf hinweist, daß neben der Kleinheit der Knochenpunkte auch deren geringe Dichtigkeit gezeichnet wird, während die Bogenknochenpunkte des siebenten Halswirbels nicht nur die grössten, sondern auch die dichtesten sind — am dunkelsten gezeichnet werden [auf der Platte selbstverständlich am hellsten unter allen Knochenpunkten, weil sie ihrer Dichtigkeit wegen den X-Strahlen den relativ größten Widerstand leisten].

Wir sehen, dass die ersten Verdichtungen der Wirbelsäule in den knorpeligen Bogenhälften der Halswirbel auftreten, aber wir sehen auch, daß mit dem

Uranfang der Wirbelossifikationen auch zugleich das spätere Verhältnis der schon gänzlich verknöcherten, ausgebildeten Halswirbel zueinander gezeichnet wird, d. h. die Bögen des dritten, vierten und fünften Halswirbels sind die kleinsten, der größte Bogen fällt dem siebenten Halswirbel zu.

Gewiß ist, daß die beschriebenen Verdichtungen der knorpeligen Bogenhälften in ihrer primären Entwickelung dasselbe Größenverhältnis zeigen, welches wir bei der gänzlich ausgebildeten Wirbelsäule finden, aber ebenso gewiß können wir aus den kleinen Ossifikationspunkten auf den Entwickelungsgrad der knorpeligen Bogenhälften und des knorpeligen Wirbelkörpers zurückschließen, welche von den X-Strahlen auf die Platte nicht gezeichnet werden. Die Untersuchung bestätigt dies vollständig.

8,2 cm langer Embryo (Bild 2)

Wie sehr das Auftreten der anfänglichen Ossifikationen in der knorpeligen Wirbelsäule schwanken kann, das zeigt deutlich das Bild eines 8,2 cm langen, normal gestalteten Embryo (Bild 2).

Unterhalb der nicht mehr indifferenten, sondern in dorso-ventraler Richtung gestreckten Exocciput-Ossifikationen[1]) sind nur die sehr zarten und sehr kleinen Bogenknochenpunkte des Atlas vorhanden, — also der Anfang des auf dem Bilde des 47 mm langen Embryo gesehenen Ossifikationsprozesses.[2])

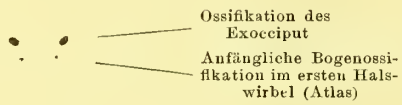

Bild 2. Natürliche Grösse.

Nachdem die Ossifikationspunkte in den Bogenhälften des Halsteiles und der obersten Brustwirbel aufgetreten, entwickelt sich die Verknöcherung in den knorpeligen Körpern der untersten Brustwirbel (11., 12. Brustwirbel). Von hier aus erstreckt sich die primäre, enchondrale Ossifikation der Wirbelkörper cranial- und caudalwärts, setzt sich aber nach oben rascher fort als nach unten, so daß der obere Teil der mittleren Knochenpunktreihe [Körperossifikationen der oberen Brustwirbel] sich zwischen die um diese Zeit schon tiefer herabgelangten Reihen der infolge ihres

[1]) Das in dorso-ventraler Richtung gestreckte Bild der Exocciput-Ossifikationen sieht man nicht bei Rückenlage des Embryo, doch sieht man dies bei Seitenlage des Schädels [oder bei Basislage des abgetrennten Schädels].

[2]) Aber auch der Fall kann auftreten, daß der primäre Ossifikationsprozeß in der Wirbelsäule (Bogenpunkte) nicht vom Atlas nach unten schreitet, sondern an der Stelle beginnt, wo Hals- und Brustteil der Wirbelsäule zusammenstößt. — So sehe ich bei einem 7,8 cm langen Embryo, daß die primären Knochenpunkte nur in den Bogenhälften des ersten Brust-, siebenten und sechsten Halswirbels vorhanden sind, der Raum, welcher den anderen Halswirbeln entspricht, ist eintönig und leer. Selbstverständlich wird dieser Befund eher nur auf den unregelmäßig verlaufenden Ossifikationsprozeß hinweisen, als auf das Schwanken der normalen Verknöcherung.

Verfolgen wir jedoch weiter das Schwanken des normalen Verknöcherungsprozesses in der knorpeligen Wirbelsäule, reicht das Durchleuchtungsbild eines 8,2 cm langen Embryo instruktive Aufklärung:

es sind nur dieselben Ossifiationspunkte der Wirbelsäule vorhanden, die uns der fast um die Hälfte kleinere, 47 mm lange Embryo gezeigt. Die Ossifikationspunkte stehen selbstverständlich in dem Halsteile der Wirbelsäule etwas entfernter voneinnnder — der Größe des Embryo entsprechend — und sind auch etwas größer.

Wir müssen also im Bilde des erwähnten 8,2 cm langen Embryo eine Verspätung des regelmäßigen Ossifikationsprozesses der Wirbelsäule sehen, aber außerdem auch ein Stillestehen desselben (Vergrößerung der vorhandenen Knochenpunkte ohne nachfolgende Vermehrung), denn trotzdem in den anderen Körperteilen die Entwickelung der Ossifikationen, der Größe des Körpers entsprechend, vorgeschritten ist, ist doch keine Vermehrung der Wirbelknochenpunkte aufgetreten.

verschiedenen Alters auch immer mehr an Größe abnehmenden Bogenknochenpunkte hineinschiebt.[1])

Dass die Ossifikationen der Wirbelkörper sich nach oben sehr rasch entwickeln, zeigt der Umstand, daß dieselben sich bei regelmäßiger Entwickelung schon zu der Zeit zwischen die Bogenossifikationen schieben, bevor letztere die Mitte der Brustwirbel erreicht haben.

Diesen Vorgang zeigt uns in deutlicher Weise das Bild eines 7,5 cm langen Embryo (Bild 3) und die hier eingefügte, dem Plattenbilde entnommene Zeichnung. 7,5 cm langer Embryo (Bild 3)

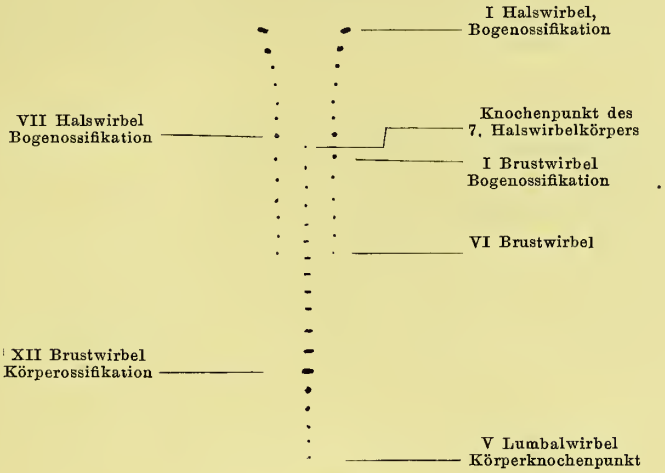

Bild 3. Zweifache Grösse.

Um wie vieles rascher die Entwickelung der Knochenpunkte in den Wirbelkörpern nach oben schreitet — damit diese zwischen die Seitenreihen der Bogenpunkte dringen — als nach unten, sehen wir beim Abzählen der Ossifikationen vom zwölften Brustwirbel angefangen; wir zählen nach oben dreizehn Ossifikationen in den Wirbelkörpern, während nach unten nur fünf Knochenpunkte vorhanden sind.

Die Ossifikationen in den Wirbelkörpern des 7,5 cm langen Embryo zeigen schon teilweise eine derartig charakteristische Entwickelung, daß diese unserer Aufmerksamkeit nicht entgegehen kann, d. h. während von der Ossifikation des zwölften Brustwirbelkörpers [welche horizontal und vertikal verhältnismäßig den größten Durchmesser zeigt] angefangen nach aufwärts die Ossifikationen eher an Dicke abnehmen und nur später die Verkürzung des horizontalen Durchmessers aufweisen, bis endlich die oberste Körperossifikation als kleiner Punkt erscheint[2]), zeigen die vom zwölften Brustwirbel caudalwärts schreitenden Ossifikationen das entgegengesetzte Verhältnis: sie verlieren eher vom horizontalen Durchmesser und erst später von ihrer Dicke; endlich erscheint auch hier die jüngste Ossifikation als indifferenter Punkt[3]), der aber größer ist als der jüngste cranialwärts erschienene.

In dem unteren Brustteile der Wirbelsäule erscheinen die Körperossifikationen als kleine, horizontal liegende Linien von 0,5 mm Länge.

Währenddem sich die kleinen Ossifikationen der Wirbelkörper vom zwölften Brustwirbel hinaufzu bis zum siebenten Halswirbel und nach abwärts bis zum fünften Lumbalwirbel entwickeln, haben sich selbstverständlich auch die schon früher im Halsteile der Wirbelsäule

[1]) Bade nimmt bei den Brustwirbeln irrtümlicherweise dieselbe Reihenfolge der Bogen- und Körperossifikationen an, wie sie bei den Halswirbeln tatsächlich vorhanden ist.

[2]) im gegenwärtigen Falle im siebenten Halswirbel.

[3]) in dem Körper des fünften Lendenwirbels.

aufgetretenen Bogenossifikationen weiter entwickelt und vergrößert, besonders die des Atlas haben an Größe zugenommen.

Die Bogenossifikationen haben sich aber auch aufeinanderfolgend nach unten vermehrt, und zwar haben sie den sechsten Brustwirbel erreicht.

In diesem Wirbel wird aber nicht mehr geltend sein das, was die meisten Lehrbücher der Entwickelungsgeschichte (Kölliker, Minot, Hertwig, Schultze, Kollmann usw.[1]) und diesen folgend Bade in seiner Studie) sagen, d. h. daß im allgemeinen zuerst die Ossifikationspunkte der Bogenhälften auftreten und nach diesen der Ossifikationspunkt im Wirbelkörper, sondern wir sehen den Beweis des Gegenteils, d. h. daß hier schon zuerst der Knochenpunkt des Wirbelkörpers aufgetreten und zu diesem sich die zwei Seitenpunkte (Bogenossifikationen) gesellt haben.

Dieses Entwickelungsverhältnis finden wir auch schon im vierten Brustwirbel, und es erhält sich nach abwärts (caudalwärts) auch weiter bis zum Auftreten der rudimentären caudalen Wirbel im extrauterinen Leben.

Das Bild des 7,5 cm langen Embryo (Bild 3) zeigt endlich deutlich, daß auch schon in einem so frühen Stadium der Ossifizierung der Wirbelsäule die drei Ossifikationen der Wirbel nicht immer in einer Horizontalen liegen; der Knochenpunkt des siebenten Halswirbelkörpers fällt zwischen die Bogenossifikationen des siebenten Halswirbels und ersten Brustwirbels.

Am deutlichsten tritt diese scheinbare Verlagerung der Knochenpunkte an der tiefsten Stelle des Halsteiles der Wirbelsäule auf und noch tiefer und findet ihre Erklärung in der Anlage und Gestaltung der knorpeligen Wirbel und deutet auf die Gestaltung der gänzlich verknöcherten, fertigen Wirbel.

Caudalwärts verschwindet diese scheinbare Verlagerung der Wirbelossifikationen langsam, so daß in den letzten Brustwirbeln Körper und Bogenossifikationen wieder in eine Horizontale zu liegen kommen, wie es die veränderte Gestaltung der Wirbel bedingt.

Daß die Ossifikationen der Bogenhälften des Halsteiles als Fortsetzung des in den Bogenhälften des letzten Schädelwirbels aufgetretenen Ossifikationsprozesses zu

7,2 cm langer Embryo (Bild 4)

betrachten ist, zeigt uns deutlich das Bild eines 7,2 cm langen, also zweimonatlichen Embryo (Bild 4).

Wir müssen aber auch aus den Betrachtungen der scharf gezeichneten Ossifikationen dahin schließen, daß der regelmäßige Verknöcherungsprozeß in den oberen Halswirbeln — obere Convexität der entwickelten Wirbelsäule — nicht unmittelbar, gleich nach dem

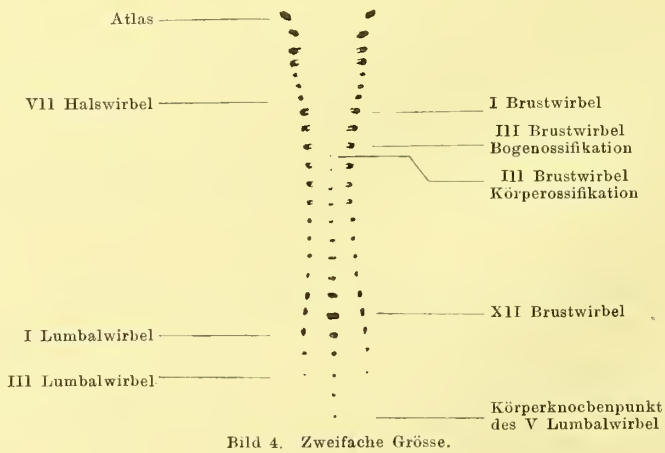

Bild 4. Zweifache Grösse.

[1]) siehe die Anmerkungen zu Anfang.

Auftreten der Exoccipitossifikationen erscheint, sondern — wie die Vergleichung der Knochenbilder zeigt — etwas später.

Aber es zeigt das Bild auch noch dezidierter als das frühere — und dies tut auch die hier eingefügte Skizze der Ossifikationen —, daß ebenso wie die ersten Bogenknochenpunkte der oberen Convexität der entwickelten Wirbelsäule entsprechen, die ersten Wirbelkörperossifikationen dem Beginne der unteren Convexität der entwickelten Wirbelsäule entsprechen werden.

Die entwickeltsten, also frühesten Körperossifikantion sehen wir im elften und zwölften Brustwirbel; von hier aus geschah deren [von den Bogenossifikationen unabhängige] Entwickelung nach oben und nach unten beiläufig zu der Zeit, als die letzten Bogenknochenpunkte in den obersten Brustwirbeln aufgetreten.

Es ist also selbstverständlich, daß wir — nachdem von dem zwölften Brust wirbel cranialwärts die seitlichen Kolonnen der Bogenossifikationen und die mittlere Kolonne der Körperossifikationen einander entgegenschreiten, und dieses Entgegenschreiten nicht gleichmäßig ist[1]) — solche Wirbel finden müssen, in denen die Knochenpunkte der Wirbelbögen eher auftreten, als die Ossifikation des Wirbelkörpers, aber ebenso auch solche, in denen der Knochenpunkt des Körpers früher auftritt als die Ossifikation der Bogenhälften, und endlich kann — wenn die Vermehrung der Bogen- und Körperossifikationen regelmäßig vor sich geht, ohne daß die eine oder die zweite Art der Ossifikationen Stillstand erleidet — an der Stelle, wo die Bogenossifikationen mit den Knochenpunkten der Körper zusammenstoßen, auch solche Wirbel vorhanden sein, in welchem alle drei Knochenpunkte zu einer Zeit auftreten.

Alle drei erwähnten Arten der Wirbelverknöcherung verlaufen im Brustteile der Wirbelsäule; in dem Halsteile entwickelt sich der Verknöcherungsprozeß immer von den Bogenhälften aus, während im Lendenteile und weiter caudalwärts die erste Ossifikation immer im knorpeligen Wirbelkörper zu suchen ist [siehe Bild 4 und die folgenden].

Das Verfolgen des Ossifikationsprozesses in seinen Uranfängen mittels X-Strahlen und der so erhaltene sichere Befund wird gewiß die voneinander abweichenden, ja entgegengesetzten Anschauungen und Angaben der verschiedenen Autoren und Forscher[2]) richtigstellen, erklären und auch einander näher bringen.

Das Bild des hierher bezüglichen 7,2 cm langen, also vom Ende des zweiten oder vom Anfange des dritten Monates stammenden und den regelmäßigen Verlauf der Verknöcherung zeigenden Embryo vor Augen haltend, sehen wir, daß zu der Zeit, wo die Clavicula nicht allein perichondrale, sondern schon von früher periostale Entwickelung der Knochensubstanz zeigt[3]), wo aber die Bogenossifikationen des letzten Schädelwirbels erst die anfängliche Gestaltung [in dorso-ventraler Richtung gestrecktes Bild] zeigen, auch ein großer Teil der kleinen Bogenknochenpunkte sich zu verlängerten und verbreiterten Bogenossifikationen ausgebildet hat, ebenso haben auch die Körperossifikationen der letzten Brustwirbel und oberen Lendenwirbel ihre anfängliche, charakteristische Gestaltung entwickelt.

Die anfängliche, kleine Bogenbildung erstreckt sich deutlich wahrnehmbar auf die oberen Hals- und auf die sechs oberen Brustwirbel, von hier angefangen verschwinden langsam die verlängerten Bilder der Bogenossifikationen, aber diejenigen des elften und zwölften Brustwirbels zeigen wieder ein charakteristisches Bild, nämlich Streckung des Bildes in vertikaler Richtung, d. h. Verbreiterung der Bogenossifikation entsprechend den breiteren knorpeligen Bogenhälften.

---

[1]) Die seitlichen Kolonnen der Bogenossifikationen schreiten verhältnismäßig langsamer nach unten, die Körperossifikationen verhältnismäßig rascher nach oben.

[2]) siehe die Anmerkungen zu Anfang.

[3]) Auf dem Plattenbilde wird die anfängliche Entwickelung des periostalen Knochengewebes deutlich gezeichnet, die Kopie kann die feinen Details kaum wiedergeben.

Wir sehen also wieder ein derartiges Verhältnis der primitiven Bogenossifikationen, welches das Verhältnis der ausgebildeten Wirbel zueinander widerspiegelt.

Ebenso wie die anfänglichen Knochenpunkte des dritten, vierten und fünften Halswirbels (Bild 1, 47 mm langer Embryo) in ihrer Kleinheit auf ein bei der entwickelten Wirbelsäule vorhandenes Verhältnis der einzelnen Wirbel zueinander hinweisen, ebenso zeigen die vertikal gestreckten Bilder der Bogenossifikationen des elften und zwölften Brust- und ersten Lumbalwirbels auf die bei der entwickelten Wirbelsäule vorhandenen mächtigeren Entwickelung der Wirbelbögen an dieser Stelle und weiter nach unten.

Alle die verschiedenen Größenverhältnisse der entwickelten Wirbel finden also Ausdruck auch schon in dem anfänglichsten Stadium des Ossifikationsprozesses und die Bilder der Ossifikationen korrespondieren mit der Ausbildung der durch die X-Strahlen nicht gezeichneten knorpeligen Wirbelteile.

Was die Ossifikationen der Wirbelkörper anbelangt, ist es selbstverständlich, daß dieselben — zu der Zeit, wo die Ossifikationen der Bogenhälften den Anfang ihrer Gestaltung zeigen — ihre verschiedene, jedoch charakteristische primäre Gestaltung noch deutlicher zeigen werden (Bild 4 und Skizze), als sie es früher getan (Bild 3 und Skizze).

Die kleinen Ossifikationen der Wirbelkörper im Brustteile werden nach oben rasch dünner, dann verlieren sie an horizontaler Ausdehnung, und endlich finden wir den kaum sichtbaren indifferenten Punkt (dritter Brustwirbel).

Nach unten vom zwölften Brustwirbel zeigen die enchondralen Ossifikationen der Körper eher die Abnahme des horizontalen Durchmessers, die Abnahme der Dicke erfolgt langsamer, bis endlich — als Uranfang der Verknöcherung — der kaum sichtbare Knochenpunkt erscheint (fünfter Lumbalwirbel).

Das symmetrische Bild der Ossifikationen und der Knochenpunkte, welches der 7,2 cm lange Embryo bietet (Bild 4), demonstriert auch deutlich die Lage der einzelnen Ossifikationen und das Lagerungsverhältnis derselben zueinander. Sowohl die Lage, als auch die Lagerungsverhältnisse der kleinen Ossifikationen zueinander bringen uns die Verhältnisse der ausgebildeten Wirbel und der einzelnen Teile derselben in Erinnerung — besonders in Hinsicht des Brust- und Lumbalteiles der Wirbelsäule.

Ebenso wie die Bogenossifikationen des Halsteiles am dichtesten gereiht erscheinen, ebenso stehen sie in horizontaler Richtung am weitesten voneinander ab, besonders sehen wir dies bei der Verknöcherung der Atlasbögen, etwas näher zueinander kommen sie im zweiten Halswirbel um in Bogenlinie sich wieder voneinander zu entfernen (dritten, vierten, fünften Halswirbel] und wieder einander immer mehr und mehr näher zu treten bis zum achten Brustwirbel; von hier aus beginnt wieder das Auseinanderweichen der Bogenossifikationen in horizontaler Linie (auf kleiner Strecke), doch bleibt bei den Lumbalwirbeln die Entfernung der zusammengehörigen Bogenossifikationen gleich.

In dem Maße, wie die aufeinander folgenden Bogenossifikationen im Halsteile dicht zueinander stehen, in demselben Maße entfernen sie sich voneinander in vertikaler Richtung auf ihrer Wanderung nach unten; am größten ist die Entfernung in den unteren Brustwirbeln und in dem Lumbalteile.

Dieser Umstand entspricht den Verhältnissen, welche wir bei den entwickelten Bögen der fertigen Wirbelsäule finden, d. h. der verschiedenen Gestaltung und Breite der fertigen Wirbelbögen; der Befund zeigt aber auch wieder auf den Entwickelungsgrad (Größe) und auf die Gestaltung der vorhandenen kleinen, knorpeligen Bogengebilde.

Endlich ist zu erwähnen, daß das Bild des 7,2 cm langen Embryo (Bild 4) die Reihenfolge des Auftretens der Wirbelkörper und Bogenossifikationen nicht mehr so deutlich und instruktive zur Anschauung bringen kann, wie dies das Bild des 7,5 cm langen Embryo (Bild 3) getan, weil durch die vorgeschrittene Entwickelung [dem raschen Schreiten

der Körperossifikationen nach aufwärts ist das jetzt schon raschere Abwärtsschreiten der Bogenossifikationen gefolgt, die Ossifikationen haben sich besonders in den Bogenhälften verschieden gestaltet usw.] das Bild ein schon ganz anderes geworden.

Daß die beschriebenen Verhältnisse der Wirbelossifikationen immer ausdrucksvoller zum Vorschein kommen, daß die Knochenpunkte der Bogenhälften caudalwärts schreiten, daß aber rascher die Ossifikation der Wirbelkörper nach aufwärts und abwärts erfolgt und mit dem Auftreten der neuen Ossifikationen die Entwickelung der früheren Schritt hält — dies alles zeigen die Bilder des 6,8 cm (Bild 5), 8,0 cm (Bild 6), 7,8 cm (Bild 7) und 7,7 cm (Bild 8) langen Embryo.

6,8 cm langer Embryo (Bild 5)
8,0 cm langer Embryo (Bild 6)
7,8 cm langer Embryo (Bild 7)
7,7 cm langer Embryo (Bild 8)

Übersichtlich erscheint das Vorwärtsschreiten des Ossifikationsprozesses in den erwähnten Körpern, wenn man die Stellen der jüngsten Knochenpunkte von den Bildern abliest und zusammenstellt:

Länge des Embryo	Letzte Bogenpunkte	Jüngster Körperpunkt: oben	Jüngster Körperpunkt: unten
6,8 cm	1 Lumbalwirbel	2 Brustwirbel	1 Sacralwirbel
8,0 „	1 „	5 Halswirbel	2 „
7,8 „	2 „	5 „	3 „
7,7 „	1 „	4 „	3 „

Wie wenig maßgebend die Länge (und Größe) des Embryo sein kann in Hinsicht der vorausgesetzten Entwickelung der Wirbelsäuleossifikationen zeigt deutlich das Bild eines 9,2 cm langen, also vom Anfange des vierten Monates stammenden Embryo (Bild 9), welches die letzten Bogenknochenpunkte im ersten Sacralwirbel aufweist, während die Körperossifikation nach oben erst im sechsten Halswirbel, nach unten erst im zweiten Sacralwirbel angelangt ist.

9,2 cm langer Embryo (Bild 9)

Auf jeden Fall zeigen diese im 9,2 cm langen Embryo vorgefundenen Verhältnisse entschieden eine niederere Stufe des Ossifikationsprozesses in der Wirbelsäule, als man — die Größe und Ausbildung dieses Embryo und den Befund in dem 6,8 cm langen und vom Anfang des dritten Monates stammenden Embryo (Bild 5) in Betracht gezogen — voraussetzen durfte.

Um so mehr sind die in der Wirbelsäule des 9,2 cm langen Embryo gefundenen Ossifikationsverhältnisse zu beachten, weil die Verknöcherungen im Ober- und Unterarm, ebenso im Ober- und Unterschenkel vorgeschrittene normale Verhältnisse, entschiedene Entwickelung der festen Corticalis und an den Enden der Diaphysen die regelmäßige Entwickelung des perichondralen Knochengewebes zeigen.

Wir müssen also in der verhältnismäßig mangelhaften Entwickelung der Wirbelossifikationen ein Zurückbleiben des weiterschreitenden Ossifikationsprozesses, ein Zurückbleiben der Vermehrung der Knochenpunkte sehen. Um so mehr müssen wir dies sehen, als ja doch die aufgetretenen, vorhandenen Ossifikationen das deutliche Bild der Weiterentwickelung bieten, und zwar findet man den Fortschritt der vorhandenen Ossifikationen in der Vergrößerung der Bogenossifikationen des ganzen Halsteiles und in der anfänglichen Bogenbildung der Brustwirbel — auch noch im elften und zwölften Brustwirbel, wo die charakteristische Streckung des Ossifikationsbildes in vertikaler Richtung (Bogenbreite) deutlich zu sehen ist.

Auch bei den Lumbalwirbeln [mit Ausnahme des fünften, dessen Seitenpünktchen klein und indifferent sind] zeigen die in vertikaler Richtung gestreckten kleinen Bildchen der primären Bogenossifikationen auf die zukünftige Mächtigkeit und Breite der Bögen.

Der Vergleich der Bilder 5, 6, 7, 8 und 9 (6,8; 8,0; 7,8, 7,7 und 9,2 cm lange Embryos) demonstriert übrigens deutlich, wie sehr die Entwickelung des Knochengewebes und die Vermehrung der Knochenpunkte schwanken kann nicht nur im allgemeinen, sondern auch

in den einzelnen Körperteilen — ob wir diese miteinander und den Wirbelossifikationen oder ob wir die Ossifikationen der Wirbelbögen und Wirbelkörper miteinander vergleichen.[1])

6,8 cm langer Embryo (Bild 5)

Auf das Bild des 6,8 cm langen Embryo zurückkehrend, bemerken wir noch ziemlich deutlich, wie sehr der Ossifikationsprozeß der Wirbelbögen von dem der Wirbelkörper abzusondern ist, später verschwinden die den Verlauf der primären Verknöcherung demonstrierenden Bilder.

Deutlich sichtbar ist, daß die von oben nach unten schreitenden Knochenpunkte der Wirbelbögen in der Reihenfolge ihres Auftretens den Weg ihrer anfänglichen Gestaltung gehen.

Ebenso zeigt die relative Größe der einzelnen Körperossifikationen die Reihenfolge ihres Auftretens [nach aufwärts, im Brustteile der Wirbelsäule rascher, mit ebenso rasch nachfolgender primären Gestaltung].

Dementsprechend liefert der 6,8 cm lange Embryo den Beweis, daß der Teil der Wirbelsäule zuerst die vollkommene anfängliche Ossifikation aufweisen wird, welcher die Brustwirbel in sich faßt, denn abgesehen davon, daß der erste Brustwirbel noch keinen Knochenpunkt im Körper zeigt, besitzen alle übrigen die jedem Wirbel zukommenden charakteristischen drei Ossifikationen [charakteristisch in ihrer Entwickelung, charakteristisch in ihrer auf die verschiedene Zeit des Auftretens hinweisende Gestaltung, wie dies die einander entgegenschreitende Ossifikation der Wirbelbögen und Wirbelkörper erfordert].

Der Halsteil der Wirbelsäule entbehrt die Knochenpunkte der Wirbelkörper, der Lumbalteil (abgesehen vom ersten Wirbel) die Ossifikationen der Bogenhälften.

Wie diesen wichtigen Befund, so zeigt das schöne symmetrische Bild der Entwickelung deutlich das Verhältnis der einzelnen Verknöcherungen zueinander, wir sehen immer wieder in den anfänglichen Ossifikationen Verhältnisse, die uns bei der vollkommen entwickelten Wirbelsäule vor Augen liegen.[2])

Der Umstand, daß die Ossifikationen der Halsbögen gedrängt liegen, weist auf die verhältnismäßig niedere Gestaltung derselben, also auch schon die frühere, knorpelige Bildung entspricht den Verhältnissen der entwickelten Wirbelsäule.

Der Umstand aber, daß die Ossifikationen der Bogenhälften kaudalwärts voneinander weichen, findet wieder nicht allein darin seine Begründung, daß die Verknöcherungen klein sind, sondern es weisen diese auf die künftigen Verhältnisse der entwickelten Wirbelsäule, d. h. auf die allmählich mächtiger, breiter werdenden Wirbelbögen. — Ebenso sehen wir in

---

[1]) Wie hier und noch auffallender sahen wir das Schwanken des Ossifikationsprozesses gleich bei Auftreten der ersten Knochenpünktchen in der Wirbelsäule; die X-Strahlen konnten die primären Verdichtungen in den Hals- und oberen Brustwirbeln eines 47 mm langen Embryo (Bild 1) zeigen, fanden aber im 8,2 cm, also noch einmal so großen Embryo (Bild 2) nur die zarten, kaum sichtbaren Ossifikationspünktchen der Atlasbögen, und es ist ja höchst wahrscheinlich, daß dieser Zustand des 8,2 cm langen Embryo allein genügt, den aufgetretenen Abortus zu erklären, d. h. der in den embryonalen Körper vor sich gehende, die Verknöcherung bedingende chemische Prozeß war mangelhaft, konnte nicht den normalen Weg gehen und hörte ganz auf, so daß die Frucht als mangelhaftes Produkt einfach ausgestoßen wurde.

Freilich muß in diesem Falle in Anbetracht gezogen werden, daß die mangelhafte Kalkablagerung, die mangelhafte anfängliche Ossifikation, als sekundärer oder tertiärer Prozeß aufgefaßt, die tiefer liegende, in dem chemischen Prozeß der Gewebe basierende fehlerhafte Allgemeinentwickelung des Embryo nur bemerkbar macht, diese deutlicher zur Anschauung bringt, freilich aber diese auch beweist, trotzdem der Embryo weder äußerlich noch im Inuern dem freien Auge sichtbare abnorme Verhältnisse zeigt (Syphilis ist ausgeschlossen, der Abortus erfolgte nicht infolge von äußeren Einwirkungen).

[2]) Die drei Ossifikationen der oberen Brustwirbel liegen nicht in einer Horizontalen; die der Wirbelkörper liegen tiefer, erst im neunten Brustwirbel wird die scheinbare Verlagerung ausgeglichen.

der größeren Entfernung der kaudalwärts liegenden Körperossifikationen die zukünftigen mächtigeren Wirbelkörper.

Die beschriebenen Verhältnisse, doch auch den Fortschritt des Ossifikationsprozesses zeigt uns das Durchleuchtungsbild des 8,0 cm langen Embryo (Bild 6), die unteren Hals- und oberen Lumbalwirbel besitzen schon alle drei Ossifikationen; und wir sehen noch mehr den Fortschritt der Entwickelung auf dem Bilde des etwas kleineren, 7,8 cm langen Embryo (Bild 7). Die primäre Bildung der knöchernen Wirbelbögen erstreckt sich schon bis zum elften Brustwirbel, und es erscheinen dann plötzlich die in vertikaler Richtung gestreckten Bilder der Bogenossifikationen (breite sekundäre — knöcherne — Anlage entsprechend der breiten primären — knorpeligen — Anlage).

8,0 cm langer Embryo (Bild 6)

7,8 cm langer Embryo (Bild 7)

Noch lebhafter und noch mehr vorgeschritten zeigen die X-Strahlen den Ossifikationsprozeß auf dem Bilde des 7,7 cm langen Embryo (Bild 8); infolge der nicht geraden Lage der Wirbelsäule erscheinen zwar die normalen Lage- und Entfernungsverhältnisse zwischen den Ossifikationen der Wirbelbögen und Wirbelkörper nicht so klar, wie bei den letzten drei Embryos (Bild 5, 6 und 7), aber um so deutlicher wird der Fortschritt der Entwickelung und der Gestaltung bei den einzelnen, schon früher aufgetretenen Ossifikationen demonstriert.

7,7 cm langer Embryo (Bild 8)

Wir finden wieder den Beweis, wie sehr die jetzt und schon früher gefundenen Gestaltungsverhältnisse der Ossifikationen jenen Verhältnissen entsprechen, welche wir bei den fertigen, gänzlich ausgebildeten Elementen der Wirbelsäule finden, obzwar die die Wirbelkörper betreffende Verknöcherung erst im Werden ist und sich im Innern des Knorpelgewebes verbirgt.

In die Beurteilung der Details eingehend, müssen wir auf die in den Halswirbeln des 47 mm langen Embryo (Bild 1) stattgefundene Kalkablagerung zurückweisen.

Wir sahen, daß die primäre, punktförmige Ossifikation in den Bögen des dritten, vierten und fünften Halswirbels kleiner ist als in den übrigen, jetzt sehen wir (Bild 8), daß die anfängliche Gestaltung der Bogenhälften dasselbe Verhältnis zeigt, und dieses Verhältnis bleibt für immer.

Die Bogenossifikationen des Atlas reichen ein schmäleres Bild, sind also auch schmäler als die des Epistropheus, dessen Bogenossifikationen jetzt, am Anfang des dritten Monates (Bild 8) unter allen Ossifikationen des Halsteiles am stärksten entwickelt erscheinen, wie dies auch bei der vollständig entwickelten Wirbelsäule der Fall ist.

Die Bogenossifikationen des dritten, vierten und fünften Halswirbels sind schmäler und kürzer, die des sechsten und siebenten Halswirbels sind wieder breiter und länger, erreichen aber doch nicht die des Epistropheus, ebenso wenig werden letztere erreicht von den Bogenverknöcherungen der Brustwirbel, die aber schon breiter und dicker sind, als die des letzten Halswirbels.

Die Bogenossifikationen nach unten verfolgend, sehen wir entsprechend dem elften und zwölften Brustwirbel, deren in vertikaler Richtung gestrecktes Bild (breite Anlage), in geringerem Maße finden wir dies auch noch im dritten Lumbalwirbel.

Noch weiter nach unten zeigen die Ossifikationen indifferente Gestaltung, werden immer kleiner, so daß der Durchmesser der letzten — dem ersten Sacralwirbel entsprechenden — Bogenpunkte 0,1 mm beträgt [bei Gebrauch des Vergrößerungsglases gemessen].

Wie die Bogenossifikationen, so zeigen auch die schon stark vermehrten enchondralen Ossifikationen der Wirbelkörper fortschreitende Entwickelung.

Die zuerst aufgetretenen — elfter und zwölfter Brustwirbel — sind die größten, ihr horizontaler Durchmesser beträgt schon 0,75 mm, während die Dicke kaum 0,5 mm erreicht.

Nach oben nimmt — wie wir wissen — zuerst der Dickendurchmesser ab, aber nicht mehr so rasch, als wie uns Bild 4 zeigt, auch sehen wir nicht mehr die sich zum Bilde der feinen horizontalen Linien verdünnenden Ossifikationen der Wirbelkörper; — doch finden

wir auch hier, daß sie nur dann von ihrem horizontalen Durchmesser verlieren, wenn sie an Dicke schon stark abgenommen haben. Aber auch dieses Verhältnis ist nicht mehr so auffallend wie auf dem Bilde des 7,2 cm — also fast gleichlangen Embryo (Bild 4).

Bei fortwährender Abnahme der Verknöcherungen nach oben, erscheint der letzte Knochenpunkt im Körper des vierten Halswirbels, er liegt infolge der Wirbelgestaltung zwischen den Bogenossifikationen des fünften Halswirbels [sein Durchmesser beträgt kaum 0,1 mm]; — es ist dies ein Hinweis auf das zukünftige Verhältnis zwischen Bogen und Wirbelkörper des entwickelten Halswirbels.

Wie früher, so zeigen die Körperossifikationen der Lumbalwirbel auch zu Anfang des dritten Monates ihre von den Brustwirbeln abweichende primäre Gestaltung; der horizontale Durchmesser nimmt eher ab als der Dickendurchmesser. Den letzten Knochenpunkt finden wir schon im Körper des dritten Sacralwirbels.

II.

Wenn auch die Ossifikationen der Wirbelkörper immer weiter nach unten schreitend — wir fanden ja schon den Knochenpunkt im Körper des dritten Sacralwirbels — den Bogenossifikationen voraneilen, so wird der Vergleich der Embryobilder doch nicht zeigen können, daß ebenso gleichmäßig das auch schon rascher gewordene Herabsteigen der Bogenossifikationen erfolgt.

Die Führung in der Verknöcherung der Wirbelsäule, beiläufig von der Mitte des Brustteiles[1]) angefangen nach unten, bleibt immer den Ossifikationen der Wirbelkörper zu eigen, aber auf jeden Fall verdient Beachtung der Befund — und er erhält den Beweis im Vergleich der Bilder — daß bei 8—9 cm langen, also aus dem vierten Monate stammenden Embryos in der Regel die schon früher entstandene Ossifikation des ersten Sacralwirbelkörpers und die viel später aufgetretene Verdichtung in den Bogenhälften desselben Wirbels vorhanden ist.

Es kann vorkommen, daß dieser Befund eine Verschiebung nach oben erleidet, es kann vorkommen, daß die letzten Spuren der Bogenossifikationen im letzten oder vorletzten Lumbalwirbel gefunden werden (Bild 10 und 11), ebenso wie auch schon bei geringerer Länge — 7,7 cm — des Embryo die Ossifikation in dem ersten Sacralwirbel vorhanden sein kann (Bild 8), aber dennoch findet man bei erwähnter Länge (ca. 8—9 cm) in der Regel die drei Ossifikationspunkte des ersten Sacralwirbels und hier bleibt die dreireihige primäre Ossifikation der Wirbel scheinbar für einige Zeit stehen, d. h. die Knochenpunkte der Wirbelkörper schreiten für einige Zeit allein weiter fort und die Ossifikation der folgenden Bogenhälften stagniert, welcher Umstand seinen Grund wohl in der Ausbildung des knorpeligen Sacrale finden dürfte.

Aber wenn auch die Bogenossifikationen in dem zweiten und folgendem Sacralwirbel auftreten, wird die Anordnung der Körper- und Bogenknochenpunkte so verschieden von denen des ersten Sacralwirbels sein [siehe die Bilderreihe], daß man letzteren in Hinsicht seines primären und auch späteren Ossifikationsprozesses und dessen Übereinstimmung mit dem in den Lumbalwirbeln vor sich gehenden Verknöcherungsprozeß eigentlich als sechsten Lumbalwirbel auffassen kann, worauf ja auch die später auftretende Ent-

[1]) Wohl kommt es vor, daß die Doppelreihen der Bogenpunkte schon bis zum zehnten Brustwirbel gelangt sind, ohne daß die enchondrale Ossifikation der Wirbelkörper aufgetreten wäre, doch sind solche Fälle nur als Ausnahme — als direkte Verspätung des Ossifikationsprozesses in den Wirbelkörpern zu betrachten. — Ich besitze das sehr gute Plattenbild eines 9,5 cm langen Embryo, auf welchem die Ossifikationen der Bogenhälften bis zum zehnten Brustwirbel vorhanden sind, und nur der Körper des ersten Lumbalwirbels allein zeigt ein sehr kleines nur mit dem Vergrößerungsglas auffindbares Knochenpünktchen; freilich sind auch die Bogenossifikationen wenig entwickelt und erscheinen nur als größere Knochenpunkte.

wickelung der den rudimentären Sacralrippen (Massae laterales) zukommenden Ossifikationen, deren Lage und Zugehörigkeit hinweist.

Das im ersten Sacralwirbel stattfindende scheinbare Stehenbleiben der dreigliederigen Ossifikationskolonne erfolgt zu der Zeit, wo schon längst der Annulus tympanicus sein schmales aber scharfes Bild zeigt, wo aber der dritte und zweite Halswirbel noch lange nicht den primären Knochenpunkt des Wirbelkörpers aufweist — es beweisen dies die entsprechenden Bilder.

Übrigens erhellt aus dem Betrachten der hierherbezüglichen Bilder, daß das Auftreten der Körperossifikationen in den Halswirbeln auf einem Gebiete schwankt, welches mehr Halswirbel in sich faßt, während bei den Sacralwirbeln das Schwanken der Körperossifikationen in sehr engen Grenzen stattfindet.

Dieser Umstand dürfte seine Erklärung darin finden, daß die primäre Ossifikation der Körperachse (Wirbelsäule) von der Schädelbasis beiläufig bis zur Mitte des Brustteiles von den Bogenossifikationen eingeleitet wird und die sich nacheinander entwickelnden Knochenpunkte der Körper, von den untersten Brustwirbeln angefangen, eine viel größere Strecke zu durchlaufen haben[1]), als nach unten vom ersten Lumbal — bis in die Sacralwirbel, auf welcher kurzen Strecke (und weiter) die Ossifikation der Wirbelsäule durch die Verknöcherung der Wirbelkörper eingeleitet wird.

Im oberen Teile der Körperachse finden also die primären Bogenossifikationen in den zwischen ihnen auftretenden enchondralen Körperossifikationen Unterstützung, während in der unteren (größeren) Hälfte der Wirbelsäule die letzteren von den zu beiden Seiten derselben auftretenden Bogenossifikationen verstärkt werden.

Diese beschriebenen Verhältnisse finden wir immer wieder auch in den folgenden, immer größeren Bildern, aber ebenso finden wir auch immer wieder bewiesen, daß sehr häufig mit der Größe des Embryo der in demselben vorhandene Ossifikationsprozeß nicht in Einklang steht; nicht nur in dieser Hinsicht fehlt häufig die Harmonie der Entwickelung, sondern auch die Vermehrung der Ossifikationen in der Körperachse und deren weitere Entwickelung zeigt starkes Differieren.

Bald zeigt sich raschere Vermehrung der Ossifikationen und das Zurückbleiben der früher aufgetretenen in der primären Entwickelung, bald sehen wir wieder das Gegenteil, d. h. die intensivere Entwickelung, Gestaltung der vorhandenen Verknöcherungen (in Aufeinanderfolge) und die langsamere Vermehrung der kleinen Knochenpunkte.

Zum Beweise des Gesagten dienen die Durchleuchtungsbilder des 10,0 cm (Bild 10), 11,0 cm (Bild 11) und 11,5 cm (Bild 12) langen, aus dem vierten Monate stammenden Embryo. 10,0 cm langer Embryo (Bild 10) 11,0 cm langer Embryo (Bild 11) 11,5 cm langer Embryo (Bild 12)

Zu bemerken ist, daß oft schon allein das Betrachten, der äußere Vergleich der Embryokörper eine richtige Folgerung auf die Entwickelung der Ossifikationen gestattet, ebenso erlaubt dies häufig die Konsistenz und die äußere Gestaltung des Embryo; doch wird man kaum alle Faktoren leicht zusammenfassen können, die von Seite der Erzeuger oder von Seite des mütterlichen Körpers allein auf die Knochenentwickelung des Embryo einwirken; freilich wird man auch diese Faktoren nicht vergessen dürfen, die im Körper des Embryo sozusagen eine selbständige Rolle spielen.

Es ist wahr, daß der Abortus in den meisten Fällen durch Veränderung der regelmäßigen Entwickelungsverhältnisse bedingt wird, aber gewiß werden wir auch dann das Schwanken der Ossifikationen in gewissen Grenzen finden, wenn den Untersuchungen, den Durchleuchtungen nur solche Embryos zugrunde liegen, die dem regelmäßigen Entwickelungsgange entstammen (was allerdings nur schwer und bei ungeheurem Material zu erreichen ist).

Wir werden das Schwanken des Ossifikationsprozesses finden, weil ja eben die erwähnten vielen Faktoren auch bei der im allgemeinen oder relativ regelmäßigen Entwickelung in Betracht zu ziehen sind.

[1]) Weshalb auch die — die verhältnismäßig große Entfernung zum Teil kompensierende — raschere Aufeinanderfolge der Körperknochenpunkte stattfinden dürfte.

10,0 cm langer Embryo (Bild 10)

Der 10,0 cm lange Embryo (Bild 10) zeigt ein instruktives Bild der übereinstimmenden Verhältnisse zwischen Körperentwickelung und Ossifikation der Wirbelsäule.

Die Wirbelossifikationen haben sich proportionell zur Größe des Embryokörpers entwickelt; obzwar die jedem Wirbel zukommenden drei Ossifikationen noch nicht den ersten Sacralwirbel erreicht (nur der ziemlich große Knochenpunkt des Wirbelkörpers ist vorhanden), sind diese doch schon in dem letzten Lumbalwirbel vorhanden und hat der enchondrale Knochenpunkt des Wirbelkörpers schon den dritten Sacralwirbel, nach oben schon den dritten Halswirbel erreicht (wir zählen also 25 Körperossifikationen, während Ossifikationen der Bogenhälften in 24 Wirbeln vorhanden sind).

Doch muß darauf hingewiesen werden, daß die in der Entwickelung vorgeschrittenen, älteren Ossifikationen in den Wirbelkörpern des Brustteiles nicht mehr ganz regelmäßige, gleichmäßig schattierte und konturierte Bilder zeigen.

Übrigens sehen wir bei Gebrauch des Vergrößerungsglases[1]) den Beginn dieser nicht regelmäßigen Gestaltung der mehr in horizontaler Ausdehnung sich entwickelnden Körperossifikationen der Brustwirbel und der mehr in der Dicke sich entwickelnden Körperpssifikationen der Lumbalwirbel auch schon auf dem Bilde des 7,7 cm langen Embryo (Bild 8).

Die Mitte der kleinen Ossifikationsbilder erscheint umschrieben bedeutend dunkler und ragt aus dem ganzen Bilde etwas heraus, während die Seitenteile auffallend lichter schattiert [auf der Platte sind die Schattierungen verkehrt] und schmäler sind.

Gewiß wird jede kleine flach gestaltete, scheibenförmige Ossifikation bei sagittaler Durchleuchtung ein Bild geben, dessen Mitte am dunkelsten erscheint, weil ja an dieser Stelle der größte Durchmesser der Verknöcherung ist, doch sind in Hinsicht des Umstandes, daß der mittlere Teil der Verknöcherungen ganz umschrieben erscheint und dieser aus dem Bilde hervorragt, auch ganz andere, sehr wichtige Verhältnisse und Befunde in Betracht zu ziehen [primärer und sekundärer Knochenpunkt des Wirbelkörpers], von welchen bei dem Bilde des 15 cm langen Embryo die Rede sein wird.

Wenn das Bild des 10 cm langen Embryo die dem Alter und der Größe entsprechende Ossifikation der Wirbelsäule zeigt, so sehen wir von all diesem das Gegenteil auf dem Bilde

11,0 cm langer Embryo (Bild 11)

des 11 cm langen Embryo (Bild 11). Trotz der Größe des Embryo fällt nicht nur die Verminderung der Wirbelossifikationen auf, sondern es zeigen dieselben auch nur sehr anfängliche, kaum merkliche Entwickelung und Gestaltung, d. h. der Ossifikationsprozeß selbst ist stark herabgesunken.[2])

11,5 cm langer Embryo (Bild 12)

Das Bild des 11,5 cm langen Embryo (Bild 12) demonstriert auch nur die teilweise anfängliche Gestaltung der Wirbelossifikationen, obzwar dieselben das regelmäßige Lageverhältnis zueinander zeigen und vermehrt erscheinen, denn die Ossifikationen der Bogenhälften erstrecken sich bis zum ersten Sacralwirbel, während die Ossifikation des Wirbelkörpers nach oben den dritten Halswirbel, nach unten den dritten Sacralwirbel erreicht[3]), die Ossifikation also weiter gediehen ist, als bei dem 10,0 cm langen Embryo (Bild 10).

Ein jedes der drei letzten Bilder (Bild 10, 11 und 12) zeigt sozusagen einen besonderen Entwickelungstypus der Wirbelsäuleossifikationen, und deshalb ist es zweckmäßig und lehrreich, die drei Bilder nebeneinander gelegt zu betrachten.

Aber trotz allen Verschiedenheiten sehen wir das Fortschreiten des Ossifikationsprozesses, worauf auch der Umstand hinweist, daß die Diaphysenossifikation des Oberschenkels

---

[1]) Der Gebrauch des Vergrößerungsglases bei Betrachten der Embryobilder ist immer zweckmäßig, hauptsächlich in Hinsicht des Aufsuchens der Knochenpunkte, denn solche von kaum 0,1 mm Größe und noch kleinere entschwinden auch dem guten Auge aus dem Sehfelde, besonders dann, wenn dieselben sehr zart sind und ein lichtes, mattes Bild geben, wie dies häufig der Fall ist

[2]) 21 Wirbelkörperossifikationen, Bogenossifikationen in 24 Wirbeln vorhanden.

[3]) 25 Wirbelkörperossifikationen, Bogenossifikationen in 27 Wirbeln vorhanden.

und Oberarmes auf dem Bilde des 11,5 cm langen Embryo schon die deutliche Zeichnung des Kanales aufweist, in welchem das Ernährungsgefäß des Knochens [in distaler Richtung] zu liegen kommt (Bild 12, rechte Seite).

Die Bilder, die wir jetzt gesehen, demonstrieren zur Genüge, daß der erste Sacralwirbel für einige Zeit die scheinbare Grenze bildet, bis zu welcher die sich rasch in vertikaler Richtung streckenden Bogenossifikationen — die Breite der Bogenhälften anzeigend — entwickeln, auch auf den Bildern aus späterer Zeit werden wir diesen temporären scheinbaren Abschluß der Bogenossifikationen noch wahrnehmen können.

Ebenso sahen wir, zwischen welchen Grenzen die Entwickelung der enchondralen Knochenpunkte der Wirbelkörper geschwankt, bis sie den dritten Halswirbel erreicht.

8,9 und 9,1 cm langer Zwillingsembryo (Bild 13)

Das Bild einer Zwillingsfrucht — 8,9 cm und 9,1 cm langer Embryo (Bild 13) — zeigt endlich das zarte Bild der Ossifikation im Epistropheuskörper, deren Durchmesser nicht ganz 0,1 mm beträgt.

Es wurde erwähnt, daß der Gebrauch des Vergrößerungsglases unbedingt notwendig ist bei Betrachten des Plattenbildes in Hinsicht des Abzählens und der Einteilung der Knochenpunkte, umso mehr wird das Vergrößerungsglas erfordert bei Betrachten der positiven Bilder, wo auf dunklerem Grunde die manchmal kaum dunkleren, in ihrer Kleinheit kaum bemerkbaren Knochenpunkte zu suchen sind.[1]) Freilich dürfen nur gute Bilder in Betracht gezogen werden, bei nicht exaktem Zeichnen der X-Strahlen (die Ursache desselben kann vielerlei sein) fallen die kleinen Ossifikationsbilder weg.

Interessant ist die Betrachtung der Zwillingsfrucht deshalb, weil bei Vergleichung der in den einzelnen Körperteilen enthaltenen Ossifikationen überall dieselbe Stufe der Entwickelung gefunden wird, auch selbst die Ossifikationen der Wirbelsäule zeigen mit Ausnahme eines Knochenpunktes (des Knochenpunktes im dritten Sacralwirbel) in beiden Körpern vollständiges Übereinstimmen.

Die Ossifikationen der Bogenhälften erstrecken sich — die langsame Abnahme der Entwickelung demonstrierend — bis zur Grenze des temporären Stillstandes der Bogenossifikationen, d. h. bis in den ersten Sacralwirbel, während die enchondralen Ossifikationen der Wirbelkörper sich aufwärts bis in den Epistropheus, nach unten bei dem 8,9 cm langen Embryo bis in den zweiten, bei dem 9,1 cm langen Embryo bis in den dritten Sacralwirbel erstrecken.

Die Bilder der Bogenbildung erstrecken sich bis zum Lumbalteile der Wirbelsäule, während die Körperossifikationen des Brustteiles im dritten Wirbel ihre horizontale Ausdehnung verlieren; von hier nach unten finden wir wohl die Bilder der immer weiterschreitenden Entwickelung, doch fällt wieder die nicht ganz regelmäßige Gestaltung der Ossifikationen auf.

Die Bilder zeigen kleine auf geringe Ausdehnung sich beschränkende konsistentere Teilchen, die sich ziemlich deutlich von den Bildchen der ganzen

---

[1]) Der primäre enchondrale Knochenpunkt des Epistropheuskörpers ist auf dem rechtsliegenden Embryobilde unter dem Atlasbogen zu suchen, welcher gegen die Mandibula liegt, während bei dem anderen, in Rückenlage sich befindenden Embryo der Knochenpunkt des zweiten Halswirbelkörpers (Epistropheus) ober dem Knochenpunkt des dritten Halswirbelkörpers — etwas abweichend von der Mittellinie zu finden ist.

Selbstverständlich wird das Auspräparieren solch kleiner Knochenpunkte nicht möglich sein, die mit freiem Auge kaum bemerkbaren Ossifikationen werden auch bei sorgfältigen Mazerieren der Wirbel ebenso unauffindbar sein, wie bei dem Durchsichtigmachen des Embryokörpers [Kali-Glyzerinpräparat], sie entschwinden dem Auge ganz und es zeigen also nur die X-Strahlen den richtigen Weg zur Betrachtung solch kleiner Ossifikationen, das Durchleuchtungsbild allein muß in Anbetracht gezogen werden, weil bei dieser Methode die allgemeinen Verhältnisse des Embroykörpers nicht gestört werden.

Körperossifikationen abheben und nicht immer der Mitte derselben entsprechen [das Plattenbild zeigt diesen vom Allgemeinbild der Ossifikation sich abhebenden Teil deutlicher als die Kopie].

Selbstverständlich wird die Größe und Länge beider Körper der Zwillingsfrucht dem Alter derselben nicht entsprechen; ihre Länge in Anbetracht gezogen, müßten wir sie dem Ende des dritten oder dem zeitigen Anfange des vierten Monates zu urteilen, es wird aber notwendig sein, ein späteres Alter anzunehmen, eben weil wir eine Zwillingsfrucht vor uns haben.

Das Bild derselben wurde mit Recht hierher und nicht — dem Alter entsprechend — an eine spätere Stelle der Bilderserie eingeschaltet, weil wir neben den schon bekannten Momenten der weiteren Gestaltung der schon länger vorhandenen Wirbelossifikationen das Weiterschreiten des regelmäßigen Verknöcherungsprozesses deutlich beobachten können.

Obzwar die unter Führung der enchondralen Körperossifikationen in drei Reihen schreitende anfängliche Verknöcherung ihre temporäre Grenze erreicht, d. h. die Bogenossifikationen für einige Zeit ihren Abschluß gefunden, nachdem sie in dem ersten Sacralwirbel aufgetreten, dringt der Ossifikationsprozeß — unabhängig von der Stagnation in den Bogenhälften — weiter nach unten [wir sahen ja auch schon, bevor die Bogenossifikationen den ersten Sacralwirbel erreicht, die Körperossifikation des ersten und zweiten, ja dritten Sacralwirbels], aber auch nach oben, bis in den Körper des Epistropheus, so daß zum oberen Abschluß der drei einander entgegen eilenden Ossifikationsreihen nur mehr der Knochenpunkt des Atlaskörpers, d. h. der des Processus odontoideus erforderlich ist, den wir aber auch sehr bald bei einem 15 cm langen Embryo (Bild 15) finden.

Daß auch alle drei Reihen der Wirbelossifikationen ihren Abschluß im ersten Sacralwirbel finden können, und nicht nur allein die Bogenossifikationen, dies

13,0 cm langer Embryo (Bild 15)

zeigt uns das Durchleuchtungsbild eines 13 cm langen Embryo (Bild 14).

Freilich wird hier ein abnormes Verhältnis illustriert, darauf zeigt auch schon der Umstand, daß der erwähnte Embryo der längste ist, den wir bisher untersucht. Der Verknöcherungsprozeß ist bis zu einer gewissen Grenze gediehen, aber dann zurückgeblieben.

Der erste Sacralwirbel zeigt die letzten (jüngsten, kaum merklichen) Bogenossifikationen und die letzte Ossifikation des Wirbelkörpers; von hier nach unten ist kein Knochenpunkt mehr vorhanden.

Auch nach oben sehen wir das Zurückbleiben der Verknöcherung, der letzte (jüngste) Knochenpunkt ist im Körper des dritten Halswirbels aufgetreten.

Vergleichen wir die Verhältnisse der Bogen- und Körperossifikationen, so ist zweifellos, daß das Zurückbleiben des Verknöcherungsprozesses sich eigentlich nur auf die Wirbelkörper bezieht, denn die Ossifikation der Bögen hat die temporäre Grenze, d. h. den ersten Sacralwirbel erreicht, während die Ossifikation der mittleren Kolonne oben und besonders unten zurückgeblieben.

Wäre die Frucht nicht ausgestoßen worden, hätte sich der Ossifikationsprozeß kaudalwärts selbstverständlich derartig fortgesetzt, daß sich zuerst der enchondrale Knochenpunkt im Körper des zweiten und dritten usw. Sacralwirbel gebildet hätte, und diesen wären die Ossifikationen der entsprechenden Bogenhälften gefolgt — wie dies die regelmäßige, wenn auch verlangsamte Verknöcherung erfordert.

2. Abschnitt.

Die Entwickelung des Wirbelkörpers aus zwei Knochenpunkten.

I.

Nach dem Betrachten der Bilder, welche uns in fortlaufender Reihe, von Schritt zu Schritt die Entwickelung der primären Ossifikation in der knorpeligen Wirbelsäule gezeigt, nachdem wir gesehen, daß die Entwickelung der primären Ossifikationen und deren zum Teil auftretende primäre Gestaltung eine Zeitperiode in sich faßt, während welcher die bei Auftreten der Bogenossifikationen nicht vollkommenen knorpeligen Wirbelbögen sich vollständig entwickelt, aber auch die Gestaltung der knorpeligen Wirbel derartig vorgeschritten ist, daß sie in vieler Hinsicht die Wirbelverhältnisse der gänzlich verknöcherten Wirbelsäule widerspiegeln, — wird es notwendig sein, die Ossifikation der Wirbelsäule eines 15 cm langen Embryo[1]) (Bild 15) bis in die kleinsten Details zu betrachten. 15,0 cm langer Embryo (Bild 15)

Es wird dies deshalb notwendig sein, weil die auch schon früher auf einzelnen Bildern bemerkte unregelmäßige Gestaltung der Ossifikationen in den Wirbelkörpern noch mehr zum Ausdruck gelangt, aber auch die Frage: woher die unregelmäßige, scheinbar höckerige Gestaltung stammt, gelöst wird.

Die genaue Betrachtung wird auch deshalb notwendig sein, weil die X-Strahlen sehr deutlich und instruktive das Verhältnis der Ossifikationen zueinander zeichnen — ob wir den Ossifikationsprozeß der Bogenhälften und Wirbelkörper separat oder auf einmal betrachten und vergleichen.

Die Wirbelossifikationen des 15 cm langen Embryo im ganzen und allgemeinen genommen, können uns nicht mehr das anfängliche Entwickelungsverhältnis derselben ersichtlich machen, denn das Bild der anfänglichen Entwickelung wird durch die weitergeschrittene, verschiedene Gestaltung der Verknöcherungen zum großen Teil verdeckt und verwischt.

Wir werden von dem Durchleuchtungsbilde des Embryo nicht ablesen können, was aus den vorangegangenen Bildern ersichtlich geworden, d. h. daß die ersten Verdichtungen, die ersten Knochenpunkte in den unfertigen knorpeligen Bögen (Bogenanlagen) der Halswirbel aufgetreten, daß erst später — nachdem diese schon vorhanden — die ersten Knochenpunkte der Wirbelkörper dort erschienen, wo Brust- und Lumbalteil der Wirbelsäule zusammenstoßen (usw. wie schon beschrieben).

Folgen wir bei der alleinigen Betrachtung des 15 cm langen Embryo (Bild 15) den irrigen Daten, die uns Kölliker, Hertwig und Kollmann usw.[2]) reichen, die die Reihenfolge der drei, jedem Wirbel zukommenden primären Ossifikationspunkte verallgemeinen und zuerst die zwei Knochenpunkte in dem Wirbelbogen und danach einen Knochenpunkt in dem Wirbelkörper entstehen sehen, so können wir leicht in einen neuen Irrtum verfallen, d. h. wir müßten annehmen, daß die Wirbelkörperossifikationen in den unteren Brustwirbeln wohl später entstanden wären, aber sich dann um so rascher entwickelt hätten.

---

[1]) Die Länge entspricht der Mitte des vierten Monates, das Vorhandensein einzelner Ossifikationen einer späteren Zeit.

[2]) Siehe die Anmerkungen zu Anfange des ersten Abschnittes.

Diese Annahme wäre unrichtig, sie entspricht — wie auch die Verallgemeinung — nicht der Wirklichkeit. Übrigens werden wir in folgendem sehen, daß der Befund, den uns das Bild des 15 cm langen Embryo reicht, in keiner Weise die Daten bestätigt, die uns Kölliker, Schulze, Minot, Dieße, Gegenbaur, Kollmann usw. von der Entwickelung des knöchernen Wirbelkörpers geben.

Die Bogenossifikationen zeigen die schon beschriebenen Entwickelungsverhältnisse in verstärktem Maße.

Im vierten und fünften Wirbel des Halsteiles sind die Verknöcherungen kleiner und dünner als in den anderen Wirbeln, dann sehen wir die Verbreiterung, aber auch die langsame Verkürzung derselben, bis endlich — bei allgemeiner Größenabnahme der oberflächlichen Bogenossifikationen, die deutlich bis zum fünften Lumbalwirbel beobachtet werden kann — im ersten Sacralwirbel nur schon das etwas gestreckte Bild des oberflächlichen Bogenknochenpunktes sichtbar ist.

Hier, an der temporären Grenze der dreireihigen Ossifikation, rastet scheinbar der Verknöcherungsprozeß — welcher Umstand auf jeden Fall durch die spätere Entwickelung der knorpeligen Sacralwirbel bedingt ist — und wir bemerken nur im linken Bogen des zweiten Sacralwirbels (Bild 15, rechts) den sehr anfänglichen Knochenpunkt; die rechte Bogenhälfte weist die kaum merklichen, sehr matten Spuren der beginnenden Ossifikation nur bei zerlegter Wirbelsäule und nur in dem auspräparierten Wirbel auf (Bild 16), und auch hier ist die Verknöcherungsspur nur bei Gebrauch des Vergrößerungsglases nachzuweisen.[1])

Die enchondrale Ossifikation des Wirbelkörpers hat nach oben schon den ersten Halswirbel (Atlas), nach unten schon den vierten Sacralwirbel erreicht — obzwar die letztere Ossifikation größer ist, als die des Atlaskörpers, sehen wir auch bei genauester Untersuchung keine Spur von Verdichtung im Körper des fünften Sacralwirbels, was ja auch zu erwarten wäre, wenn wir den anfänglichen Ossifikationsprozeß in den Bogenhälften des ersten Sacralwirbels mit dem Bilde der verhältnismäßig großen Ossifikation im Körper des vierten Sacralwirbels vergleichen.

Die Ossifikation des Atlaskörpers, d. h. des Zahnfortsatzes, erscheint in länglichem Bilde (sagittale Durchleuchtung, Bild 15, bei vertikaler Durchleuchtung ist das Bild kreisrund, Bild 16), ebenso wie die sich unterhalb befindliche Ossifikation im Epistropheuskörper.

Die Ossifikation des vierten und fünften Wirbelkörpers ist viel kleiner; — wir sehen dasselbe Verhältnis bei den enchondralen Körperossifikationen, welches wir bei den ersten Verdichtungen in den Halswirbelbögen gesehen [47 mm langer Embryo, Bild 1], und welches auf die Entwickelung des knorpeligen Halswirbelkörpers zurückzuführen ist; wiedergefunden wird das hier in den Knochenpunkten angedeutete Größenverhältnis bei den vollständig verknöcherten Wirbelkörpern des Halsteiles.

Nach abwärts vergrößert sich die enchondrale Körperossifikation immer mehr und mehr im horizontalen Durchmesser [weniger auffallend nimmt die Dicke zu] bis zum elften, zwölften Brustwirbel, um von hier angefangen rascher an horizontaler Ausdehnung zu verlieren als an Dicke, so daß der letzte Ossifikationspunkt im vierten Sacralwirbel größer ist, als im Körper des vierten und fünften Halswirbels, ja größer als die Ossifikation des Atlaskörpers.

Vom sechsten Halswirbel angefangen zeigen die enchondralen Ossifika-

[1]) Dieser Befund ist wichtig, weil daraus ersichtlich ist, daß weiche Gewebe imstande sind, den X-Strahlen derartigen Widerstand zu leisten, daß sie anfängliche Ossifikationen (auch bei sehr scharfen Bildern, wie Bild 15, 17) auf die lichtempfindliche Schichte nicht zeichnen können.

tionen der Wirbelkörper nicht mehr regelmäßige Gestaltung, ihre Bilder erscheinen bald in der Mitte, bald mehr gegen den Rand dunkler schattiert.[1])

Das Bild der im Körper des vierten und fünften Brustwirbels befindlichen Ossifikation zeigt eine kreuzförmige Gestaltung, während die im Körper des dritten Brustwirbels befindliche Ossifikation ein zart schattiertes, horizontal liegendes längliches Viereck mit scharf gezeichnetem dunkeln Punkt in der Mitte zeigt.

Die Körperossifikation des siebenten, achten und neunten Brustwirbels erscheint regelmäßig gestaltet, aber auch mit dunkel schattierter Mitte, während die des elften und zwölften Brustwirbels und der Lumbalwirbel scheinbar aus drei Knochenpunkten besteht.

Bei den Sacralwirbeln finden wir, daß das Bild der ersten Körperossifikation eigentlich aus einem größeren, dunkleren Mittelbilde und aus einem kleineren, helleren Seitenbilde zusammengesetzt ist. Unregelmäßig gestaltet ist auch das Bild der Körperossifikation im zweiten und dritten Sacralwirbel.

Selbstverständlich forderten diese Gestaltungsverhältnisse der Wirbelkörperossifikationen die nähere Untersuchung; die Durchleuchtung bei Rücken- und Seitenlage zeigte die Bilder fast ganz einander entsprechend, ohne deutlichen Aufschluß zu geben, es war daher notwendig, die Wirbelsäule auszupräparieren und sie in ihre Elemente zu zerlegen.

Die Trennung der Wirbelbögen war nicht schwer, doch forderte große Aufmerksamkeit das Trennen der einzelnen Wirbelkörper voneinander, besonders im Halsteile, entsprechend dem dritten, vierten und fünften Wirbel, wo, entsprechend den Körperossifikationen, auch die Wirbelkörper am kleinsten sind und die Grenze zwischen den einzelnen Wirbeln kaum sichtbar war.

In dem Maße, wie das Bild die Vergrößerung der Körperossifikationen zeigt, war auch die Trennung der Wirbelkörper leichter, weil das losere Gewebe zwischen den Knorpeln die Grenze deutlich zeigte.

Freilich mußte besonders bei Zerlegung der oberen Brustwirbel das Verhältnis der entwickelten Wirbel vor Augen gehalten werden, d. h. Bogen- und Wirbelkörper liegen nicht in gleicher Horizontale, und diesem Verhältnisse entspricht ja auch die verschiedene Lage der Bogen- und Körperossifikationen auf den Durchleuchtungsbildern; wie schon erwähnt wurde, ist die Ossifikation eines oberen Wirbelkörpers häufig zwischen den Bogenossifikationen des folgenden unteren Wirbels zu finden und sinkt manchmal sogar in die Nähe der Bogenossifikationen des zweitnächsten Wirbels, und eben diese scheinbare, aber den normalen Verhältnissen zwischen Wirbelbogen und Wirbelkörper entsprechende Verlagerung der Ossifikationen finden wir auch auf dem Durchleuchtungsbilde des 15 cm langen Embryo.

Nach Zerlegung der Wirbelsäule mußten selbstverständlich die Wirbel in natürlicher Reihenfolge auf die lichtempfindliche Schichte gelegt werden — nur die Sacralwirbel blieben zusammen, die Trennung derselben war nicht gut möglich, und das knorpelige Becken sollte in toto bleiben.

Zerlegte Wirbelsäule des 15 cm langen Embryo (Bild 16)

Die frühere sagittale (Bild 15) und nach Zerlegung der Wirbelsäule folgende vertikale Durchleuchtung (Bild 16) der Rückenwirbel ergab dann das richtige Bild von dem Verhältnisse der Bogen- und Körperossifikationen zueinander, aber in jeder Beziehung klar und beweisend sehen wir auch die Entwickelung des Wirbelkörpers aus zwei Knochenpunkten, und manch anderes Interessantes.

Um den Verknöcherungsprozeß auf dem Bilde (Bild 16) zu verfolgen, wird es am

[1]) Die nicht so scharf wie hier gezeichnete unregelmäßige Gestaltung der Ossifikationen in den Wirbelkörpern sahen wir auch schon bei kleineren Embryos, und es wurde darauf auch hingewiesen.

zweckmäßigsten sein, von den jüngsten Ossifikationen — Ossifikation des Processus odontoideus und Körperossifikation des vierten Sacralwirbels — auszugehen und von Bild zu Bild schreitend die ältesten und entwickeltesten Wirbelkörperossifikationen — zwölfter und elfter Brustwirbel — zu erreichen.

Von oben beginnend, registrieren wir folgenden Befund:

Der Proc. odontoideus und Körper des Epistropheus enthält je einen enchondralen Knochenpunkt, im dritten und vierten Wirbelkörper verkleinert sich der Knochenpunkt (normales Größenverhältnis der betreffenden Wirbelkörper).

Den kleinsten Knochenpunkt zeigt bei sagittaler und vertikaler Durchleuchtung (Bild 15, 16 und 17) der Körper des fünften Halswirbels, sein Durchmesser beträgt weniger als 0,5 mm; jedoch sehen wir, dass sich derselbe bei vertikaler Durchleuchtung (Bild 16, zerlegte Wirbelsäule) in zwei Knochenpunkte auflöst.

Unmittelbar hinter dem, bei sagittaler Durchleuchtung in der Mitte des knorpeligen Wirbelkörpers sich befindenden dunkeln Knochenpunkte (kompakter Knochenpunkt) befindet sich noch ein ebenso kleiner, zarter (lichter schattierter) Knochenpunkt.

Lezterer ist jüngeren Datums, seine Lage ist exzentrisch — näher dem Rückenmarkkanale —, er wurde bei sagittaler Durchleuchtung durch den älteren Knochenpunkt gänzlich verdeckt.

Wir sehen also, daß die kleinste Ossifikation der Wirbelkörper — fünfter Halswirbel — im Gegensatz zu den vier oberen größeren, aber jüngeren Körperossifikationen — die erst einen Knochenpunkt aufweisen — schon aus zwei Knochenpunkten besteht, und zwar aus einem ventralen, primären (Chordapunkt, kompakter, weil dunkler schattiert) und aus einem dorsalen, sekundären (zarter, weil lichter schattiert).

Während der Weiterentwickelung — siehe die folgenden Wirbel — vergrößern sich beide gleichmäßig, endlich bleibt der dorsale (sekundäre, exzentrisch liegende) zurück, während der ventrale sich vergrößert — sozusagen zerfließt, so daß im dritten[1]) Brustwirbel der zu einer kleinen Lamelle verbreiterte ventrale Knochenpunkt den dorsalen halb umschließt und im sechsten Brustwirbel ganz umgibt.

Im siebenten, achten, neunten, zehnten, elften und zwölften Brustwirbel hebt sich der umschlossene dorsale Knochenpunkt ganz deutlich[2]) aus dem Bilde der denselben umgebenden ventralen (primären) Ossifikation durch seine dunkle Schattierung.

Nachdem die vergrößerte ventrale Ossifikation den dorsalen Knochenpunkt umgibt, bildet dieselbe einen kleinen Fortsatz gegen den Kanal des Rückenmarkes.

Aber bis die ineinander geschlossenen zwei Knochenpunkte diesen Grad der Entwickelung erreicht haben, entfernen sich beide immer mehr vom Rande des Rückenmarkkanals, so daß die doppelte Verdichtung im zwölften Brustwirbel[3]) den ventralen Rand des knorpeligen Wirbelkörpers fast berührt.

Die Ossifikation des Wirbelkörpers durchwandert also, von der Stelle angefangen, wo sie zuerst aufgetreten — zwölfter Brustwirbel — nach aufwärts den

[1]) Eigentlich und richtig im zweiten Brustwirbel, denn dieser wurde irrtümlicherweise an die Stelle des dritten Brustwirbel gelegt, so daß der dritte unrichtig als zweiter auf dem Bilde zu sehen ist.

[2]) Das Bild des umschlossenen dorsalen Knochenpunktes ist deutlich sichtbar, doch stehen die Verhältnisse folgendermaßen: im sechsten, siebenten und achten Brustwirbel verkleinert sich der dorsale (sekundäre) Knochenpunkt merklich, d. h. er verliert an Größe, weil sein Verhältnis zum primären Knochenpunkte inniger wird [es beginnt die Verschmelzung beider Knochenpunkte], im neunten, zehnten, elften Brustwirbel vergrößert sich wieder das Bild des dorsalen Knochenpunktes, es erhebt sich scharf aus der ihn umgebenden, aber auch vergrößerten Ossifikation.

[3]) Unzweifelhaft hat sich in den untersten Brustwirbelkörpern zuerst ein sekundärer Knochenpunkt dem primären beigesellt, d. h. dort, wo zuerst der primäre Knochenpunkt aufgetreten, tritt auch zuerst der sekundäre auf und entwickelt sich weiter nach oben und unten.

ganzen knorpeligen Wirbelkörper in ventro-dorsaler Richtung, und unmittelbar unter der Schädelbasis wird die entsprechende Ossifikation — Processus odontoideus — im Gegensatz zum Befunde in dem Körper des zwölften Brustwirbels den dorsalsten Teil des Wirbelkörpers in unmittelbarer Nachbarschaft des Rückenmarkes einnehmen.

Vom zwölften Brustwirbel nach abwärts — im Lumbalteile — hebt sich das Bild des umschlossenen, größer werdenden Knochenpunktes (man sieht dies besser bei sagittaler Durchleuchtung, Bild 15), so daß im ersten Sacralwirbel die zwei, früher fast ineinander aufgehenden Knochenpunkte wieder voneinander gesondert erscheinen.

Auch die Ossifikation im zweiten und dritten Sacralkörper würde dasselbe Verhältnis, d. h. die in zwei separate Knochenpunkte zerfallende Ossifikation zeigen, wenn Bild 16 deren Gestaltung bei vertikaler Durchleuchtung zeigen würde, ja selbst die Ossifikation des vierten Sacralwirbelkörpers [ihrer Größe nach] dürfte bei vertikaler Durchleuchtung ein ganz anderes Bild zeigen, als bei sagittaler Durchleuchtung. Einige Bilder, welche die Verhältnisse der zwei Verknöcherungen in vergrößertem Maßstabe vor unsere Augen führen, werden das auf Bild 15, 16, 17 Gesehene noch leichter verständlich machen.

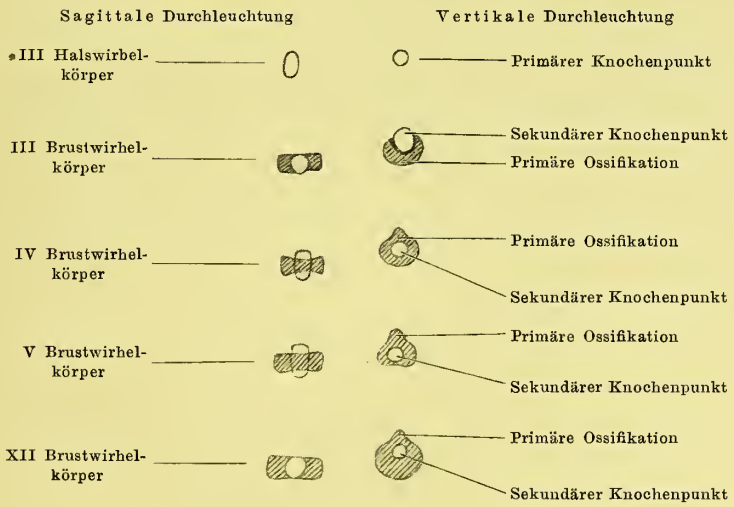

Bild 5. Dreifache Größe. Plattenbild 15 und 16.

Die Bilder der Wirbel zeigten (Bild 16), daß die Ossifikation der Wirbelkörper vom zwölften Brustwirbel nach oben bis zur Ossifikation des Zahnfortsatzes (Atlaskörper) den ganzen knorpeligen Wirbelkörper in ventro-dorsaler Richtung durchwandert hat, daß die Ossifikation im letzten Brustwirbel am ventralen Rande des knorpeligen Wirbelkörpers steht; ebenso deutlich sehen wir, daß im lumbalen Teile der Wirbelsäule dieselbe Wanderung stattfindet, die Ossifikation rückt kaudalwärts wieder immer näher zum Rückenmarkkanale, entfernt sich immer mehr aus dem ventralen Teile des knorpeligen Wirbelkörpers.

Diese Wanderung der enchondralen Ossifikation in den aufeinander folgenden Wirbelkörpern, welche einer in ventraler Richtung gebogenen Linie entspricht — der Bogen findet seinen Höhenpunkt im zwölften Brustwirbel — ist charakteristisch, ist in jedem Falle vorhanden, und selbst im Stadium der vorgeschrittenen Entwickelung auffindbar; freilich wird dann das gewonnene Bild nicht mehr so deutlich — durch die vorgeschrittene Entwickelung der Ossifikationen und deren innerer Ausbau zum Teil verwischt erscheinen, aber immerhin werden wir in der

Lage, Anordnung und besonders in dem Verhältnisse der ungleichmäßig entwickelten Ossifikationen zueinander und zu der noch knorpeligen Rindensubstanz der Wirbel das alte Entwickelungsverhältnis der anfänglichen enchondralen Ossifikationen nicht nur wieder erkennen, sondern auch bewiesen finden; wie ja auch — nach Betrachtung der vorangegangenen Bilder — dem genauen Beobachter auf dem Bilde des 15 cm langen Embryo (Bild 15 und 17) das in dem oberen und unteren Teile der Wirbelsäule vorhandene und im Entwickelungsgange begründete entgegengesetzte Entwickelungsverhältnis zwischen Bogen- und Körperossifikation noch immer leicht erkennbar ist.

Noch auf einen Befund bei den Körperossifikationen müssen wir zurückgehen und zwar auf das kreuzförmige Bild derselben (Bild 15 und 17, vierter und fünfter Brustwirbel); das Zustandekommen dieser Bilder erklärt sich aus folgendem:

Es wurde erwähnt, daß der primäre (ventrale) Knochenpunkt des Wirbelkörpers — während er sich zum Umschließen des sekundären (dorsalen) Knochenpunktes anschickt — zerfließt, sich lamellenförmig verbreitert; der sekundäre (dorsale) Knochenpunkt verlängert sich während dieser Zeit, so daß beide Enden aus dem Bilde der schon umfließenden primären Ossifikation hinausragen.

Die horizontale anfängliche Entwickelung, Verbreiterung der ventralen (primären) Ossifikation und die dem punktförmigen Auftreten folgende vertikale anfängliche Entwickelung der dorsalen (sekundären) Ossifikation müssen die kreuzförmigen Bilder (siehe auch die in den Text eingefügte Skizze) bedingen, doch verschwinden diese beim Weitergedeihen der Entwickelung, denn die vertikale Streckung des dorsalen Knochenpunktes geschieht nur bis zu einer gewissen Grenze und wird leicht erreicht und überholt durch die sich verbreiternde, aber endlich auch in der Dicke sich entwickelnde ventrale (primäre) Ossifikation — besonders wie es die gegenwärtige knorpelige und zukünftige knöcherne Gestaltung der Lumbal-Wirbelkörper erheischt, wo wir ja immer die mehr in der Dicke als horizontal entwickelten Knochenpunkte sahen und wo wir auch jetzt den sekundären Knochenpunkt ganz von der primären Ossifikation umgeben erblicken können.

Nach den Körperossifikationen die Bogenossifikationen — auf dem Bilde der zerlegten Wirbelsäule (Bild 16) — betrachtend, sehen wir, daß diese vom Atlas bis zum sechsten Brustwirbel und wohl auch noch weiter schon das Strukturbild der Knochensubstanz zeigen, d. h. auch das Innere der kleinen Knochengebilde wurde ausgebaut.

Die scharfen Wirbelbilder zeigen instruktiv, wie die Ossifikationen der Bogenhälften gerade dort, wo die Körperossifikationen am meisten entwickelt, wo das Einschließen des sekundären Knochenpunktes durch den primären am innigsten ist (unterer Brustteil), die Bogenossifikationen verhältnismäßig noch sehr zurück sind im Vergleiche zu den weiter oberhalb befindlichen.

Je mehr wir kaudalwärts gehen bei den Betrachtungen, desto mehr ist die abnehmende Entwickelung sichtbar, bis wir endlich im linken Bogen des zweiten Sacralwirbels den letzten sehr kleinen Knochenpunkt sehen, die Spur des im rechten Bogen befindlichen Knochenpunktes finden wir nur — wie es schon erwähnt wurde — mit dem Vergrößerungsglase, und nur in den auspräparierten Wirbeln. Auf dem Embryobilde wird derselbe durch die Weichteile hindurch nicht mehr gezeichnet werden können.

Der vierte und fünfte Lumbalwirbel zeigt, wie irrig die Angabe der Forscher[1]) ist, die den primären Knochenpunkt der Bogenhälften „in“ den knorpeligen Bögen oder „in“ der Basis der knorpeligen Bogenhälften entstehen sehen; die Bilder der erwähnten zwei Wirbel beweisen, daß die primäre, punktförmige Ossifikation nicht „in“ der Basis, sondern auf der die Wand des Rückenmarkkanales bildenden (inneren) Oberfläche der knor-

[1]) Siehe die Anmerkungen zu Anfang des ersten Abschnittes.

peligen Bogenbasis entsteht, sich rascher auf der inneren Oberfläche der Bogenhälfte streckt und der anderseitigen Bogenossifikation entgegen strebt, und dann die Bogenhälften zu umgeben trachtet, um endlich auch die vorgeschrittenere Ausgestaltung der knorpeligen Bogenhälften zu kopieren (siehe die nach aufwärts aufeinander folgenden Wirbelbilder, Bild 16).

Die breiteste Bogenossifikation ist die des Epistropheus, charakteristisch gestaltet erscheint noch die Bogenossifikation des sechsten Brustwirbels, von hier angefangen nach unten fällt die Gestaltung rasch.

Alle die gesehenen und beschriebenen Verhältnisse der Ossifikationen des 15 cm langen Embryo (Bild 15) — aber noch besser als das positive Bild — wird das eigentliche Röntgenbild desselben — das Diapositiv widerspiegeln (Bild 17); besser wird das Diapositiv die Verhältnisse wiedergeben deshalb, weil wir die Bilder der Verknöcherungen nicht verkehrt in Lage, Richtung und Tonung denken müssen, und weil die Bilder zugleich den Durchleuchtungswiderstand der Ossifikationen im ganzen oder in ihren einzelnen Teilen derartig zeigen, daß wir die Bilder richtiger beurteilen können im Verhältnisse zueinander und zu dem Durchleuchtungswiderstand der Weichteile.[1])

Diapositiv des 15 cm langen Embryo (Bild 17)

Daß bei den Bildern der kleinen Ossifikationen Gewicht gelegt werden muß auf die Tonung der einzelnen Teile derselben, ist ja selbstverständlich, weil ja von dem verschieden getonten Bilde nicht allein auf die Dicke, sondern in erster Reihe auf die Dichtigkeit der einzelnen Teile geschlossen werden kann, oder im Gegenteil auf die Zartheit einzelner Ossifikationen oder einzelner Teile derselben.

Dies können wir ebenso schon bei den kleinen Wirbelbildern (primärer und sekundärer Knochenpunkt der Wirbelkörper) sehen, wie auch bei den Bildern der größeren Ossifikationen [Strukturbild, bei welchem bemerkt werden muß, daß die Knochenrinde nicht nur dort gezeichnet wird, wo dieselbe von den X-Strahlen in ihrer Dicke getroffen wird, sondern auch dort, wo die feine Faserung der Spongiosa gezeichnet wird, doch wird das Bild der durch die X-Strahlen in ihrer Fläche getroffenen Corticalis nur als Tonung der Spongiosa wiedergegeben, d. h. letztere müßte noch schärfer und dunkler auf die Platte gezeichnet werden, wenn die Corticalis nicht zu durchleuchten wäre, ihr Bild wird durch das Bild der Corticalis etwas gedämpft und lichter, während letztere dort scharf umrandet erscheint, wo sie — in der Dicke getroffen — sich nach innen von der Spongiosa, nach außen von den Weichteilen scharf abgrenzt]. Freilich können nur gute und scharfe Bilder in Anbetracht gezogen werden, denn wenn den X-Strahlen keine Zeit gelassen wurde, zu detaillieren, und diese — sozusagen — nur grundieren konnten, dann fällt ebenso der Nachweis der zwei Knochenpunkte in den Wirbelkörpern, wie auch das klare Strukturbild der größeren Ossifikationen weg.

Was die Ossifikationen der Wirbelsäule anbelangt, wird Bild 15 durch Bild 17 ergänzt, wohl liegt infolge der bei Seitenlage des Kopfes auftretenden Teildrehung der Wirbelsäule nicht das symmetrische Bild der Wirbelossifikationen vor uns wie früher — Bild 15 — doch um so besser kann man die Ausbildung der Bogenssifikationen im oberen Teile der Wirbelsäule beobachten und um so interessanter und lehrreicher wird Bild 17 sein, weil es ja nicht nur das Ossifikationsverhältnis der oberen Wirbelbögen zur Anschauung bringt und das Ossifikationsverhältnis der einzelnen Wirbelsäuleelemente zueinander, sondern auch das Verhältnis dieser zu dem letzten Schädelwirbel (Occiput).

---

[1]) Eigentlich werden wir die verschiedenen Schattierungen oder besser gesagt: die verschiedene Tonung der einzelnen Ossifikationen oder der einzelnen kleinen Teile der Ossifikationen nur auf dem Diapositiv, d. h. auf dem Bilde, welches der Platte entspricht, verstehen, weil wir die direkte Einwirkung der X-Strahlen auf die lichtempfindliche Schichte vor Augen haben und wir deshalb auch die genug häufige Benennung „Schattenbild“ verwerfen müssen.

Wir können die Körperossifikationen von der Verknöcherung des Basale fortlaufend bis zum vierten Sacralwirbel verfolgen und vergleichen, sowohl in Hinsicht der Entwickelung, als auch Gestaltung, — ebenso die Bogenossifikationen vom Exoccipitale bis in den zweiten Sacralwirbel.

Das Exoccipitale (die Bilder beider decken zum Teile einander) zeigt das schmale Seitenbild seines verbreiterten (siehe Bild 15) dorsalen Teiles, während nach vorn die Entwickelung des etwas längeren Processus super. s. internus und des Proc. infer. s. externus, — welcher auch die Gelenksfläche für den Atlas trägt — deutlich sichtbar ist (zu vergleichen mit Bild 37).

Selbstverständlich sind die Bogenossifikationen des Atlas viel kleiner, der linke ist in seiner ganzen Länge sichtbar und liegt unmittelbar unter dem rechten.

Auffallend länger sind die Bogenossifikationen des Epistropheus, dann verkürzen sich die Verknöcherungen in den Bogenhälften und schwinden bis zu kaum merklichem Punkte im linken Bogen des zweiten Sacralwirbel.

Die Körperossifikationen bilden eine fortlaufende, im obersten Teile gebogene Linie bis zum Bilde der Mandibula; das oberste Glied ist die große Ossifikation des Basale, dessen gestrecktes, mit dem Exoccipitale einen stumpfen Winkel bildende Seitenbild wir auf Bild 17, dessen breites, nach vorn konvex, nach hinten konkav umrandetes Flächenbild wir bei sagittaler (nicht vollständig sagittaler) Durchleuchtung auf Bild 15 sehen, es liegt oberhalb der Zahnfortsatzossifikation zwischen beiden Exoccipitale.

Die weiteren Ossifikationen der Wirbelkörper, deren Verhältnis zueinander, die verschiedene Gestaltung derselben (vertikal und horizontal gestrecktes, kreuzförmiges, rundes Bild) wurde schon beschrieben (Bild 15) und gelöst (Bild 15 und 16).

Anhang.

Es gehört nicht zum eigentlichen Gegenstand gegenwärtiger Arbeit, auch die anderen im Körper des 15 cm langen Embryo befindlichen Verknöcherungen der Betrachtung zu unterziehen, aber die Verhältnisse der einzelnen Ossifikationen zueinander und die Entwickelungsverhältnisse der einzelnen Ossifikationen werden durch die X-Strahlen so scharf und detailliert gezeichnet, daß die vielen interessanten Einzelheiten es rechtfertigen können, wenn die teilweise Betrachtung[1]) der Verknöcherungen hier Platz findet.

Das Strukturbild der langen Ossifikationen wird bis in die feinsten Details gezeichnet; neben dem zarten Strukturbilde der spongiösen inneren Substanz, welche die unregelmäßige Sanduhrform zeigt, muß um so deutlicher die kompakte Rindensubstanz zum Ausdruck kommen, aber ebenso deutlich erscheint deren normale ungleichmäßige Entwickelung, und zwar zeigen die Knochenbilder deutlich, daß an der Stelle — an der Seite, wo das Ernährungsgefäß in die Ossifikation eintritt, die kompakte Rindensubstanz sich reichlicher entwickelt.

Wir sehen den Beweis des Gesagten an den Bildern selbst, denn an den Stellen, wo die Rindensubstanz in breiterem Bilde erscheint, sehen wir auch den dieselbe in gerader oder schiefer Richtung durchquerenden Kanal des Ernährungsgefäßes. Liegt die Ossifikation nicht derartig, daß die Längsrichtung des Kanales gezeichnet werden kann, sehen wir das Durchschnittbild desselben, welches freilich oft so klein ist, daß zur Aufsuchung desselben wieder das Vergrößerungsglas in Anspruch genommen werden muß.

[1]) Der Gebrauch des Vergrößerungsglases ist bei dem Lesen der Bilder nicht zu vernachlässigen.

Die Oberarmossifikation des 15 cm langen Embryo (Bild 15, 17) zeigt uns alle diese Verhältnisse sehr klar. An der nach oben liegenden (äußeren) Seite sehen wir das Bild der verhältnismäßig sehr dünnen kompakten Knochenrinde, welche mehr im distalen Teile der Ossifikation vorhanden ist und gegen die Enden hin verschwindet, während an der nach unten liegenden (inneren) Seite des Ossifikationsbildes der ungleichmäßig viel stärker entwickelte Teil der Knochenrinde liegt, den größten Durchmesser zeigt dieser mächtiger entwickelte Teil der Knochenrinde beiläufig in der Mitte der Ossifikation.

Das Bild der kompakten Knochenrinde wird in seinem proximalen Teile durch einen licht schattierten (auf der Platte selbstverständlich dunkler schattierten) schiefliegenden Strich in zwei ungleiche Hälften geteilt, es ist dies das Bild des distal verlaufenden Gefäßkanals (sein Durchmesser beträgt weniger als 0,5 mm).

Die Rindenverdickung wird den größten Durchmesser nicht an der Stelle zeigen, wo das Ernährungsgefäß in die Ossifikation eindringt, sondern unmittelbar unterhalb der Stelle, wo das Ernährungsgefäß die verhältnismäßig stark entwickelte kompakte Rindensubstanz durchdringend in das Innere der Ossifikation eintritt.

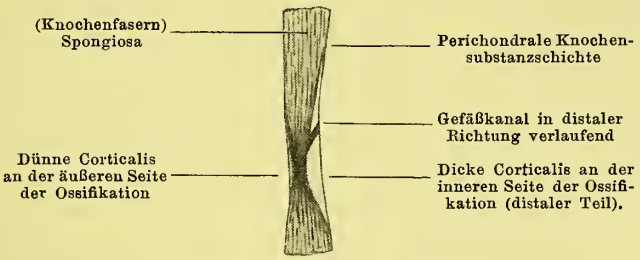

Bild 6. Zweifache Größe; Plattenbild.

Die X-Strahlen zeichnen also mit Gewißheit, daß die normale unsymmetrische Bildung der Corticalis in unmittelbarem Zusammenhang steht mit der Gefäßentwickelung und der Verlaufsrichtung des Ernährungsgefäßes, d. h. zuerst dort auftritt, wo das kleine Ernährungsgefäß in die Ossifikation eindringt und sich derartig weiter gestaltet, daß die Entwickelung der Corticalis immer mit der Verlaufsrichtung des Ernährungsgefäßes zusammenfällt; dieses Verhältnis bleibt auch später, wir können dies und die motivierte unebenmäßige Entwickelung der kompakten Corticalis auf den Bildern auch später verfolgen und finden zum Teil das Verhältnis, dessen Anfang die Embryobilder zeigen, der Zweckmäßigkeit entsprechend auch bei den fertigen, entwickelten Knochen, und ebenso dürfte auch der Anfang der Ossifikation [oberflächlicher Knochenpunkt] in der Gefäßentwickelung und in dem Gefäßverlaufe den ursächlichen Zusammenhang finden, ist ja doch die kompakte Corticalis nichts anderes als der sekundäre, bleibende Knochengewebsring, der dem primären, perichondralen Ringe folgt und diesen ersetzt, wenn diesen Diaphysenossifikationen genügende Größe erreicht haben.

Wie die Ossifikation des linken Oberarmes das deutliche Bild der unsymmetrischen Entwickelung des Knochengewebes zuerst um das Ernährungsgefäß und dann in der Richtung des Ernährungsgefäßes zeigt, ebenso sehen wir dies auf dem Bilde der rechten Oberarmossifikation.

Ulna- und Radiusossifikation des linken Unterarms zeigen auch sehr instruktive die Unterbrechung des Corticalisbildes durch den kurzen distalwärts gerichteten Strich, welcher dem Gefäßkanal entspricht (Ulna im oberen Drittel, Radius ziemlich in der Mitte), doch ist wohl zu bemerken, daß die Bilder der Ulna und des Radius an ihren einander entgegenstehenden (inneren) Seiten die verhältnismäßig mächtige Entwickelung der Corticalis zeigen, während die äußeren Seiten die Corticalis nur als Grenzlinie der Ossifikation

zeigen, als Grenzlinie, die kaum Durchmesser hat; der sekundäre Knochenring (Corticalis) hat sich also noch nicht ganz gebildet, an einem großen Teil der Ossifikation ist noch der Überrest des zum Zylinder gewordenen primären, sehr dünnen Knochengewebsringes (perichondrale Ossifikation[1]) zu finden.

Die Ossifikationen des rechten Unterarmes zeigen andere Bilder; die gegen die Medianlinie des Unterarmes liegende Seite des Radius zeigt starke Corticalis mit Gefäßkanal; das Ulnabild zeigt an beiden Seiten (Medianseite mehr distal, äußere Seite mehr proximal) gut bemerkbare Corticalis.

Dieser Befund spricht keineswegs gegen das früher Gesagte, wohl aber deutet er auf veränderte Lage des Knochens (bei Betrachtung beider Unterarme sehen wir ja, daß Pronation und Supination vorhanden ist), welche auch daraus ersichtlich ist, daß das Bild des Gefäßkanales nicht vorhanden ist, an dessen Stelle zeichnen die X-Strahlen das Bild seines Durchschnittes in Form eines kleinen, scharf umschriebenen lichten Fleckens, welcher sich etwas oberhalb der Ulna-Mitte befindet und in die Achse des Knochenbildes fällt [auf der Platte wird die dem Durchschnitt des Gefäßes entsprechende kleine Stelle dunkel erscheinen, weil die X-Strahlen an dieser Stelle weniger Widerstand finden und sie daher besser auf die lichtempfindliche Schichte wirken können].

An den beschriebenen Knochenbildern demonstrieren uns also die X-Strahlen mit voller Gewißheit, daß das Ernährungsgefäß des Knochens in seiner Entwickelung das Auftreten und in seinem Verlaufe die charakteristische Weiterentwickelung der kompakten Corticalis mit sich führt. Zeugnis davon gibt uns auch die Corticalbildung des Femur, deren Entwickelungsverhältnis etwas anderes ist, als bei den Ossifikationen des Armes, weil das Ernährungsgefäß der Diaphise in gegenwärtigem Falle anders verläuft und senkrecht auf die Längsachse der Ossifikation gerichtet, etwas oberhalb der Mitte in dieselbe eindringt.

Besonders schön zeigt dieses Verhältnis der linke Femur.

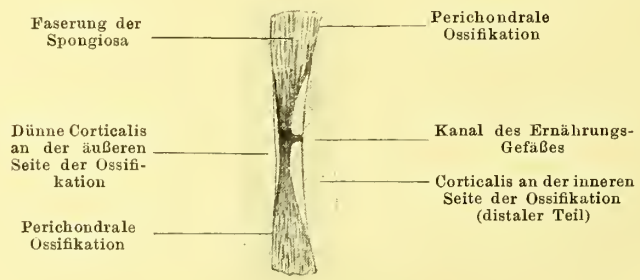

Bild 7. Zweifache Größe; Plattenbild.

Das Ernährungsgefäß der Diaphysenossifikation dringt von der inneren Seite in gerader Richtung in die Ossifikation, dies zeigt die fast 1,0 mm breite Unterbrechung des Corticalis-Bildes; der so gezeichnete Gefäßkanal zeigt unmittelbar um seine innere Mündung den größten Durchmesser der kompakten Knochenrinde, er beträgt mehr als einen Millimeter.

Wir finden also nicht das früher beschriebene bei schief und distal verlaufendem Ernährungsgefäß vorhandene Verhältnis, d. h. daß die dickste Stelle der Corticalis sich in distaler Richtung von der inneren Einmündung des Kanales befindet, sondern überall um die innere Mündung des Kanales gleiche Dicke zeigend, nimmt die Corticalis proximalwärts gleichmäßig ab und übergeht, lange bevor sie das Ende der Ossifikation erreicht hätte, in die nur als Grenzlinie vorhandene primäre Ossifikationsschichte.

[1]) Die dünne primäre Verknöcherung ist gegen die Enden der Ossifikationen immer Vorläufer des sekundären Knochenringes.

Distalwärts bleibt eine kleine Strecke weit — dem genau mittleren Teile der Femurossifikation entsprechend — dieselbe Dicke der Corticalis, dann verjüngt sie sich genau dem proximalen Teile entsprechend und endet auch lange noch bevor sie die distale Grenze der Ossifikation erreicht hätte, in dem inneren Bilde der perichondralen primären Ossifikationsschichte.

Genau dem Gefäßkanal gegenüber, also etwas oberhalb der Mitte der Femurossifikation wird das unverhältnismäßig kurze und schmale Bild der an der äußeren Seite der Ossifikation befindlichen Corticalis gezeichnet, deren Durchmesser nicht einmal 0,5 mm beträgt, also nicht die Hälfte der auf der entgegengesetzten Gefäßseite befindlichen Corticalis.

Zwischen diese unsymmetrischen Corticalis-Seitenbilder[1]) müssen wir uns das Verbindungsstück der Knochenrinde hineindenken, welches die X-Strahlen in der Fläche treffen, zum großen Teil durchleuchten (denselben entsprechend die Faserung der Spongiosa und Markraum zeichnen), und wir erhalten so das Bild des sekundären Knochenringes — Corticalring — dessen breitester und dickster Teil dort zu suchen ist, wo das Ernährungsgefäß in die Ossifikation eindringt (innere Seite der Ossifikation), dessen schmälster und dünnster Teil an der Peripherie der Verknöcherung am entferntesten liegt von der Eintrittstelle des Gefäßes (äußere Seite).

Und so sehen wir — zurückblickend und zurückfolgernd auf eine viel frühere Zeit des Embryonallebens (zweiter Monat), daß dort, wo die erste, anfängliche Ossifikation auf der Oberfläche des knorpeligen Femur erschienen, auch zuerst die Anfangsspuren der Corticalisbildung sich vorfinden; daß ebenso wie der primäre Knochenpunkt sich zur länglichen, oberflächlichen Lamelle und endlich zum ungleich breiten primären (perichondralen) Ossifikationsringe gebildet, sich auch in ungleicher Breite, aber auch in ungleicher Dicke (unsymmetrisches Bild) der sekundäre Corticalisring bildet — in ungleicher Breite, weil sich die kompakte Rindensubstanz analog der primären oberflächlichen Verknöcherung eher in die Länge und dann das Knorpelgebilde umgebend entwickelt, — in ungleicher Dicke, weil der Nachschub des Knochengewebes immer aus der Nachbarschaft des Ernährungsgefäßes erfolgt.

Selbstverständlich muß die Bildung und die Entfaltung des sekundären, corticalen Knochenringes schärfere, auffallendere Bilder geben, weil der ganze Prozeß schon im Strukturbilde der Ossifikation gezeichnet wird, d. h. im späteren Embryonalleben, wo die Ossifikationen schon größer geworden, während die anfängliche Bildung des primären, auf der Oberfläche des Knorpels sich entwickelnden, nicht kompakten primären Knochensubstanzringes in eine Zeit fällt, wo keine weitere Detaillierung vorhanden.

Freilich wird auch weiterhin die primäre oberflächliche Ossifikationsschichte zu sehen sein als Grenzlinie des Knochenbildes, auch dort, wo schon teilweise der sekundäre Knochenring (kompakte Corticalis) vorhanden — scheinbar als Fortsetzung, in Wirklichkeit aber Vorläufer desselben.

Wie der Femur im gegenwärtigen Falle den in gerader Richtung verlaufenden Gefäßkanal zeigt, sehen wir denselben auf dem Bilde der Tibia in schiefer Richtung und dem entsprechend die charakteristische Bildung der Corticalis (wie bei der Oberarmossifikation beschrieben wurde), und selbst das zarte Bild der Fibula zeigt — infolge der um das Ernährungsgefäß in stärkerem Maße sich entwickelnden und von hier aus sich weiter verbreitenden Ossifikation — die verschiedene Dicke der Corticalis.

Diese in kurzem geschilderte ungleichmäßige Entwickelung der bleibenden, kompakten Knochenrinde finden wir selbstverständlich in jeder Diaphysenossifikation, und würde sie die kleinste sein; freilich wird die Zeit des Auftretens des geschilderten Vorganges sich an das Alter der Ossifikation binden und wir werden auf den Bildern die verschiedensten Stadien des Verknöcherungsprozesses finden.

[1]) Kantenbild der Corticalis.

Zu bemerken ist noch, daß das infolge der ungleichmäßig sich entwickelnden Corticalis unregelmäßig gestaltete „sanduhr"förmige Bild der Spongiosa gewöhnlich an seiner engsten Stelle schon eintönig schattiert erscheint, diese Stelle entspricht dem Knochenmarke. Mit der Verbreiterung der Spongiosa gegen beide Enden der Ossifikation zeigt sich immer schöner, entfaltet sich immer mehr das Bild der miteinander kommunizierenden, längsgerichteten Fasern der Knochensubstanz.

Im allgemeinen die Ossifikationen des 15 cm langen Embryo betrachtend, darf nicht der Aufmerksamkeit entgehen die schon gestaltete Ossifikation des Calcaneus, und ebenso nicht die zu beiden Seiten des siebenten Halswirbels liegende 2,0 mm lange und 0,5 mm breite Halsrippenossifikation (die Verknöcherung der zwölften Rippe wird beiderseitig nur als 1,5 mm langes und 0,7 mm breites, sehr mattes, durch die weichen Teile halbwegs verdecktes Bild gezeichnet).

II.

Ehe wir die Entwickelung der Wirbelkörper aus zwei[1]) nicht zu gleicher Zeit und nicht paarig auftretenden Knochenpunkten weiter verfolgen, wird es von Interesse sein, zu beobachten, wie sehr auch im späteren Embryonalleben (in der zweiten Hälfte oder zu Ende des vierten Monates) der Ossifikationsprozeß der Wirbelsäule schwanken kann, nicht nur in Hinsicht der Anzahl der Ossifikationen, sondern auch in Hinsicht der Entwickelung derselben.

14,5 cm langer Embryo (Bild 18)

Das Bild eines 14,5 cm langen Embryo (Bild 18) — der Länge nach entspricht dieser beiläufig dem zuletzt beschriebenen, auf dessen Durchleuchtungsbilde die Entwickelung des Wirbelkörpers aus zwei Knochenpunkten so deutlich sichtbar geworden — demonstriert das Sinken des Ossifikationsprozesses in der Wirbelsäule (Zurückbleiben oder Verspätung desselben) ganz instruktiv.

Der stark entwickelte Rumpf des etwas unförmlich gestalteten Embryo zeigt im allgemeinen schwach entwickelte Ossifikationen, obzwar die zwölfte Rippenverknöcherung mehr ausgebildet ist als bei dem früheren Embryo und ein ziemlich großes Bild gibt.

Die Bogenossifikationen der Wirbel erreichen nach unten die temporäre Grenze, d. h. den ersten Sacralwirbel.

Die Körperossifikationen [so auch die der Bögen] liegen verhältnismäßig sehr weit voneinander, erstrecken sich nach unten nur bis in den zweiten Sacral-, nach oben nur bis in den fünften Halswirbel, dessen kleiner Körperpunkt nur einen Durchmesser von 0,25 mm hat und auf dem Bilde unmittelbar unter der rechten Bogenhälfte des fünften Halswirbels — das Bild desselben berührend — liegt. Die verhältnismäßig große Entfernung der einzelnen Wirbelossifikationen erklärt sich aus der Kleinheit derselben und aus der vorgeschrittenen Entwickelung, Vergrößerung der knorpeligen Wirbel.

Die Körperossifikationen zeigen eine so tiefe Stufe der Entwickelung, daß man sie füglich nur als anfänglichste Knochenpunkte, beziehungsweise Verknöcherungen betrachten kann; abgesehen von der Anzahl zeigt ihre Gestaltung ganz ähnliche doch größere Bilder, wie wir sie bei dem 7,5 cm langen Embryo (Bild 3) gesehen, d. h. die Entwickelung des Knochenpunktes zur Lamelle (horizontal liegendes, strichförmiges Bild) im oberen Teile der Wirbelsäule, in die Dicke gehende Entwickelung des Knochenpunktes im unteren Teile.

Ganz andere Verhältnisse und kräftigeren Ossifikationsprozeß bei fast gleicher Anzahl der Wirbelossifikationen finden wir bei Durchleuchtung eines 16 cm langen Embryo

16,0 cm langer Embryo (Bild 19)

(Bild 19), dessen Bild uns wieder in großem Sprunge, ohne die stufenweise Vermehrung und Entwickelung der primären Ossifikationen zu zeigen, zum Anfang der Entwickelung

---

[1]) Nicht zu verwechseln mit der Angabe Gegenbaurs: „Ein Knochenkern erscheint im Innern des Wirbelkörpers meist paarig." Lehrbuch der Anatomie des Menschen. 1899.

des Wirbelkörpers aus zwei Knochenpunkten führt, welchen Prozeß wir von nun an weiter verfolgen. —

Die nacheinander geschalteten Bilder des 14,5 und 16,0 cm langen Embryo (Bild 18 und 19) werden also wohl als Vergleichungsbilder in Hinsicht der Körperossifikationen gelten können, sie werden aber auch scheinbar die ganze bis jetzt gesehene Bilderserie entbehrlich machen können; scheinbar nur — denn wir sehen auf Bild 18 — einen Knochenpunkt abgerechnet — dieselbe Anzahl der Ossifikationen[1]) wie auf Bild 19, aber in ihrer primitivsten Entwickelung, während der 16 cm lange Embryo (Bild 19) ohne Vermittelungsbilder plötzlich die zwei Ossifikationen des Wirbelkörpers — vom sechsten Hals- bis ersten Sacralwirbel — aufweist.

Auf dem Bilde der Wirbelsäule können wir folgendes lesen:

die Bogenossifikationen erstrecken sich wieder nur bis in den ersten Sacralwirbel;

die Ossifikationen der Wirbelkörper sind in etwas geringerer Anzahl vorhanden als im früheren Embryo (Bild 15, 17), doch weisen sie den Gang der regelmäßigen Ausbildung.

Kaudalwärts ist der letzte Körperpunkt im dritten Sacralwirbel vorhanden, nach oben im vierten Halswirbel, doch sehen wir vom sechsten Halswirbel bis zum ersten Sacralwirbel in dem größeren und lichter schattierten Bilde der primären Ossifikation den kompakten, also dunkeln sekundären Knochenpunkt in proportionierter Bildung zur primären Verknöcherung, d. h. mit der Größe der letzteren nimmt auch der sekundäre Knochenpunkt zu; die größten finden wir im Lumbalteile, doch noch auffallender werden die sekundären Knochenpunkte im schmalen und horizontal gestreckten Bilde der Brustwirbelkörper erscheinen.

Wie bei den zwei letzten nur geringen Längenunterschied zeigenden Embryos (Bild 18 und 19) die anfänglichsten Wirbelkörperossifikationen den vorgeschrittenen und zum großen Teil schon zwei Ossifikationen zeigenden Wirbelkörpern entgegengestanden, so sehen wir auf dem Bilde eines ebenfalls 16 cm langen Embryo (Bild 20) noch schöner die proportionierte Entwickelung der Wirbelverknöcherungen. 16 cm langer Embryo (Bild 20)

Die Ossifikationen der Bogenhälften erstrecken sich bis zur schon so oft genannten temporären Grenze, d. h. bis in den ersten Sacralwirbel.

Die Verknöcherungen der Wirbelkörper erreichen nach unten schon den vierten Sacralwirbel, nach oben erscheint das matte Bild der Verknöcherung im Proc. odontoideus, ebenso matt erscheint — infolge der Fernlage des oberen Halsteiles von der Platte — die Ossifikation des Epistropheuskörpers; die Bildlänge der letzteren beträgt 0,75 mm, die Höhe 0,5 mm.

Bei sehr genauer Beobachtung können wir schon im dritten, vierten Halswirbelkörper, am unteren Rande der ziemlich großen, licht schattierten Ossifikation ein sehr kleines dunkleres Pünktchen finden (sekundärer Knochenpunkt).

Die Ossifikation im fünften und sechsten Halswirbel zeigt unregelmäßige Gestaltung infolge des Vorhandenseins des sekundären Knochenpunktes.

Im siebenten Hals-, ersten, zweiten, dritten, vierten und fünften Brustwirbel löst sich das Bild der Körperossifikation in zwei Bilder, und zwar entspricht der Mitte der größeren horizontal liegenden Verknöcherung ein kleinerer, viel dunkler zweiter Knochenpunkt, der aus dem größeren Bilde nach oben hinausragt [das Hinausragen wird durch die zufällige Lage der Rückenwirbel bedingt].

Weiter nach unten erscheint das Bild des sekundären Knochenpunktes in der Bildmitte der primären Ossifikation, ist also schon ganz in dieselbe eingeschlossen und vergrößert sich — der Zeit seines Auftretens entsprechend — mit derselben.

---

[1]) 14,5 cm l. E. Bild 18: Körperossifikation vom fünften Hals- bis dritten Sacralwirbel.
16,0 cm l. E. „ 19: „ „ vierten „ „ dritten „

Das verhältnismäßig große Bild der sekundären Ossifikation ist in den oberen drei großen Lumbal-Körperossifikationen deutlich sichtbar, in den folgenden verschwimmt ihr Bild, und endlich sehen wir in dem vierten Sacralkörper nur schon bei Vergrößerung den kleinen primären Knochenpunkt.[1])

Vergleichen wir das Bild des 15 und 16 cm langen Embryo (Bild 15, 16, 17 mit 20) miteinander, so sehen wir klar, daß so hier wie dort der gleiche Verknöcherungsprozeß in den Wirbelkörpern vorhanden ist, daß die Körper aus zwei, nicht zu gleicher Zeit auftretenden, nicht symmetrisch liegenden (nicht paarigen) Knochenpunkten sich entwickelt.

Selbstverständlich werden uns nicht allein solche Embryos, in welchem die Ossifikation der Wirbelsäule hinter den anderen Verknöcherungen — oder verkehrt — zurückbleibt, sondern auch solche, in denen der Verknöcherungsprozeß, alle Teile des Körpers gleichmäßig betreffend, regelmäßig verläuft, die Entwickelung der Wirbelkörper, aus zwei Knochenpunkten stammend, zeigen; sie werden uns bei vorgeschrittener Knochenentwickelung aber auch noch mehr zeigen und zwar den auf diesen zwei enchondralen Knochenpunkten basierenden inneren Ausbau der Wirbelkörper.

16,5 cm langer Embryo (Bild 21)

Dies beweist das die allgemeine Fortsetzung des Ossifikationsprozesses zeigende Bild eines 16,5 cm langen Embryo (Bild 21).

Die dem Durchleuchtungsbilde des Embryo entnommenen stark vergrößerten Bilder einzelner Wirbelkörper werden hierher eingefügt, um ein übersichtliches Bild von dem Auftreten der zwei Knochenpunkte, aber auch von deren Verhältnis zueinander zu bieten.

Leicht ist von den Bildern auch der Beginn und die Art und Weise des inneren Ausbaues der Wirbelkörperossifikationen abzulesen.

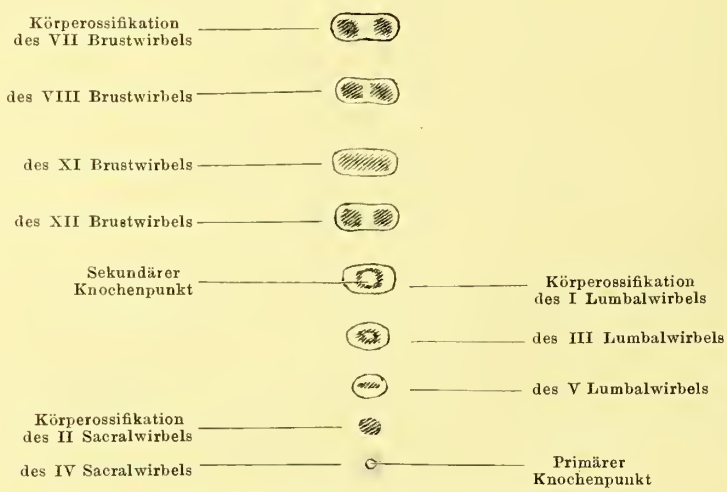

Bild 8. Vergrößerung mehr als dreifach; vom Plattenbilde gezeichnet.

[1]) Wir sahen schon mehrmals, daß die Ossifikation der Wirbelsäule im Vergleich zu den anderen Ossifikationen des Embryokörpers in der Entwickelung zurückbleiben können, einen ausgezeichneten Beweis liefert uns in dieser Hinsicht das Bild des 14,5 cm langen Embryo (Bild 18); das Bild des beschriebenen 16 cm langen Embryo (Bild 20) ist von großer Wichtigkeit deshalb, weil es das verkehrte Verhältnis zeigt. Die Entwickelung der außerhalb der Wirbelsäule sich befindenden Ossifikationen nehmen in dem Maße ab, je entfernter sie vom Rumpfe liegen. Der Verknöcherungsprozeß nimmt aber nicht allein in der Hinsicht ab, daß die Verhnöcherungen schwächer werden, sondern auch darin, daß ganze Verknöcherungen aus dem Ossifikationsprozesse ausfallen, so daß die Hände und Füße nur schon die Ossifikationen zeigen — freilich größer —, welche bei dem 47 mm langen Embryo (Bild 1) vorhanden sind.

Zu bemerken ist, daß bei Verfolgung des Verknöcherungsprozesses die Sacralwirbel deshalb zum Ausgangspunkt gewählt wurden, weil deren vierter die jüngste Ossifikation (kleiner primärer Knochenpunkt) enthält, also auch der Beginn und ebenso auch der fortlaufende Prozeß beobachtet werden kann und gezeichnet wird.

Die Zeichnungen wurden dem Plattenbilde[1]) bei Gebrauch des Vergrößerungsglases entnommen; dem Plattenbilde deshalb, weil es immer mehr und besser zeigt, als das positive Bild (Kopie), das Vergrößerungsglas war wie immer auch jetzt notwendig, weil es die feinen Details beobachten läßt.

Der Verlauf ist wie folgt:

Der relativ kompakte, primäre, runde Knochenpunkt [vierter Sacralkörper, helles Bild, starker Widerstand im Verhältnis zu den umgebenden Teilen und auch an und für sich] verliert während seiner Vergrößerung an Dichtigkeit [Körper des zweiten Sacralwirbels], sein Bild erscheint also nicht mehr so hell; bei fortschreitender Vergrößerung — horizontal-ovales Bild — wird die Mitte der Ossifikation noch weicher, und die Dichtigkeit der Verknöcherung zeigt sich besonders an der dicken Peripherie (fünfter Lumbalwirbel), die X-Strahlen zeichnen auf hellem Bilde eine horizontale, leicht durchdringbare, fast scharf umschriebene Stelle, welche sich mit der Vergrößerung der Ossifikation, die schon den Beginn der charakteristischen Gestaltung zeigt, auch vergrößert (dritter Lumbalwirbel).

Das größere dunkle Bild des weichen Innern zeigt im dritten Lumbalwirbel einen kleinen lichten Punkt, welcher nichts anderes ist, als das Bild des aufgetretenen kompakten sekundären Knochenpunktes, der im ersten Lumbalwirbel schon einen großen Teil des weichen Innern der großen, durch Seitenentwickelung gestreckten primären Ossifikation einnimmt; — auf großem, hellerem, ovalem Bilde wird ein von dunkler Zone (weiche Substanz) umgebenes, helles rundes Bild gezeichnet.

Während die aus dem primären Knochenpunkt sich entwickelnde große Ossifikation noch mehr in horizontaler Richtung gestreckt hat, so daß deren Bild fast zum liegenden Viereck geworden — zwölfter Brustwirbel — ist auch die Entwickelung der inneren, sekundären Ossifikation weiter gediehen, und zwar hat sich diese in vertikaler Richtung verlängert, und ist endlich an beiden Enden mit der kompakten Rindenzone der primären Ossifikation verschmolzen und bildet die Achse (kompakte Achse) der ganzen Wirbelkörperossifikation.

Daß dem so ist erhellt daraus, daß — wenn wir die Wirbelkörperossifikation von der Seite durchleuchten — dasselbe Bild erscheint, während von oben durchleuchtet die ganze Ossifikation in ihrer Mitte das helle Bild des Achsendurchschnittes zeigen wird, welches von dem mit dem Wachstum der großen primären Ossifikation sich auch vergrößernden Bilde der weichen Substanz umgeben ist (dunkler Hof).

Ist die Ossifikation des Wirbelkörpers noch weiter gediehen — elfter Brustwirbel — löst sich die kompakte Achse (sekundärer Knochenpunkt), als solche fast ganz auf, ihr Bild schwindet und sie reicht dem weichen Innern der primären Ossifikation die nötigen knöchernen Stützbälkchen.

Weiter nach oben — achter Brustwirbel — sinkt, folgerichtig dem ursprünglichen Gange der Verknöcherung entsprechend, die schon so weit gediehene Entwickelung; es erscheint wieder das schmale Bild der aus dem inneren (sekundären)

[1]) Also die Schattirungen sind wohl denen auf der Kopie sichtbaren entgegengesetzt, aber richtig, denn das Plattenbild allein zeigt uns die richtigen Verhältnisse, nämlich, welche Stelle der Ossifikationen, welcher Teil des Körpers den X-Strahlen relativ mehr oder weniger Widerstand entgegensetzt, dementsprechend die Strahlen dann mehr oder weniger die lichtempfindliche Schichte schattieren, zeichnen und detaillieren.

Knochenpunkt sich entwickelnden Achse, welche die Abnahme der Entwickelung zeigend, sich verbreitert, während die sie umgebende weiche Zone sich verdünnt [das Bild der weichen Substanz im Innern der primären Ossifikation, welche in Gestalt eines Ringes die zur Achse gewordene sekundäre Ossifikation umgibt, wird auch im Durchschnittsbild gezeichnet, d. h. zu beiden Seiten der Achse sieht man die nach außen, oben und unten von der Rindensubstanz der primären Ossifikation begrenzten dunklen Stellen].

Die primäre enchondrale Ossifikation des Wirbelkörpers gibt also Rindensubstanz und weiches Innere, die sekundäre Ossifikation gibt das knöcherne Gerüst des Wirbelkörpers.

Die Körperossifikation des dritten und vierten — aber besonders des dritten — Brustwirbels zeigt ganz dezidiert das Bild der zwei Knochenpunkte. Zum Beweis die hier eingefügte Skizze.

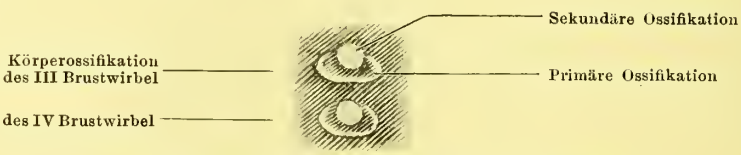

Bild 9. Gezeichnet nach dem Plattenbilde; sehr stark vergrößert.

Das kleinere Bild der inneren Ossifikation erscheint nicht nur deutlich, sondern es hebt sich auch aus dem Bilde der größeren äußeren Ossifikation —, in welche erstere eingebettet ist oder besser gesagt: welche die innere umgibt — hinaus.

Dieses Verhältnis sehen wir auch in dem fünften Brustwirbel, doch erscheint es nicht mehr so scharf.

Die höchste Stufe der Entwickelung weist, wie wir aus den Bildern sehen, die Körperossifikation des elften Brustwirbels auf, die Entwickelung sinkt schneller caudalwärts als cranialwärts; wir finden also auch hier, wo wir schon die ganze Reihe der bunten Bilder des in vollem Maße vor sich gehenden äußeren und inneren Ausbaues der Körperossifikationen vor uns haben, die Verhältnisse der anfänglichsten Ossifikationen wieder.

Die von oben nach unten betrachteten Ossifikationsbilder in der Wirbelsäule des 15,0 cm langen Embryo (Bild 15, 16 und 17) und die auf dem Bilde des 16,5 cm langen Embryo (Bild 21) gesehenen und vom Plattenbilde desselben gezeichneten — wir verfolgten hier den Ossifikationsprozeß in den Wirbelkörpern von unten nach oben — zeigen im wesentlichen ein und dasselbe, d. h. die Entwickelung des Wirbelkörpers aus zwei, nicht zu gleicher Zeit auftretenden, nicht paarigen, nicht symmetrisch liegenden Knochenpunkten.

Dort sahen wir — von oben beginnend — in der Mitte des knorpeligen Wirbelkörpers den kleinen primären (ventralen) Knochenpunkt, dem sich [im fünften Halswirbel, also in einem vorgeschrittenen Wirbelkörper] ein sekundärer (dorsaler) Knochenpunkt zugesellt.

Letzterer entwickelt sich mehr in vertikaler Richtung, seine horizontale Entwickelung kommt kaum in Betracht, während der primäre (ventrale) Knochenpunkt sich zuerst in die Breite entwickelt, den dorsalen umfaßt und endlich, dicker werdend, ganz umhüllt.[1])

Hier sehen wir (16,5 cm langer Embryo, Bild 21) — von unten her die Entwickelung betrachtend —, daß der primäre Knochenpunkt sich vergrößernd von seiner

[1]) Die entgegengesetzte Entwickelung der zwei Knochenpunkte bedingt — wie schon beschrieben wurde — in der Körperossifikation des vierten und fünften Brustwirbels das kreuzförmige Bild (15 cm langer Embryo).

Dichtigkeit verliert, sein Inneres erweicht, und im weichen Innern tritt der sekundäre Knochenpunkt auf, der sich — im Gegensatz zu der sich besonders in horizontaler Richtung entwickelnden und die äußere Gestaltung der Körperossifikation gebenden Verknöcherung — besonders in vertikaler Richtung zur Achse der Verknöcherung entwickelt, um endlich die innere Struktur reichend, als kompaktes Zentrum zu verschwinden.

Es ist dies im Wesen derselbe Prozeß wie bei dem 15 cm langen Embryo (Bild 15, 16, 17), denn bei dem 16,5 cm langen Embryo sehen wir auch (bei Gebrauch des Vergrößerungsglases) im dritten, vierten und selbst fünften Wirbelkörper des Brustteiles die sich scharf voneinander abhebenden, noch nicht ineinander geschlossenen zwei Ossifikationen.

Wie wir früher immer mehr und mehr die durch das Vorhandensein der zwei Knochenpunkte bedingte unregelmäßige Gestaltung der Wirbelkörperossifikationen gesehen, so werden wir von nun an immer das zusammengesetzte bunte Bild der Körperossifikationen sehen, d. h. die auf verschiedener Stufe stehende äußere Gestaltung und den in verschiedenem Maße vorhandenen primären Ausbau des Innern derselben.

Mit dem Fortschritt der Entwickelung findet die dreireihige Ossifikation in dem ersten Sacralwirbel nicht mehr ihren temporären Abschluß, die Bogenossifikationen erstrecken sich weiter nach unten in die Sacralwirbel.

Den Anfang des Überschreitens dieser Grenze zeigte schon der 15 cm lange Embryo (sehr kleiner Knochenpunkt im linken Bogen des zweiten Sacralwirbels, nur mit dem Vergrößerungsglas auffindbare Spuren derselben Ossifikation in der auspräparierten rechten Bogenhälfte desselben Wirbels), doch deutlicher zeigt dies das Bild eines 18,5 cm langen Embryo (Bild 22).

18,5 cm langer Embryo (Bild 22)

Die Bogenossifikationen zeigen scharf ihre bei sagittaler Durchleuchtung rund erscheinenden Bilder im zweiten Sacralwirbel.

Die Ossifikation der Wirbelkörper hat nach oben den Epistropheus erreicht und erscheint diese in mattem, eintönigem, aber schon in horizontaler Richtung gestrecktem Bilde (welches unter dem vorderen Ende des linken Bogens — Bild rechts — liegt).

Nach unten finden wir die Ossifikation im vierten Sacralwirbel, doch ist das runde Bild nicht eintönig schattiert, denn im lichter schattierten Bilde der primären Ossifikation zeigt sich das ganz helle, sehr kleine sekundäre Knochenpünktchen (auf dem Plattenbilde; auf der Kopie: dunkles Pünktchen auf weniger dunklem Grunde).

Dem kleinen Bilde des vierten Sacralwirbels entspricht in Hinsicht der Zusammenstellung das verhältnismäßig viel größere Bild der im Körper des fünften Halswirbels liegenden Ossifikation, dies zeigt das positive Bild, aber noch deutlicher die dem Plattenbilde entnommene genaue Skizze.

Fünfter Halswirbel. Primäre Ossifikation mit sekundärem Knochenpunkte

Vierter Sacralwirbel. Primäre Ossifikation mit sekundärem Knochenpunkte.

Bild 10. Dreifache Größe. Plattenbild.

Die Körperossifikation des fünften Halswirbels ist horizontal gestreckt und mehr als zweimal so groß wie die jüngste Ossifikation der Wirbelsäule im vierten Sacralwirbel, doch zeigt sie nur das, was wir in letzterer sehen, d. h. den kleinen sekundären Knochenpunkt.

Es ist also im oberen und untersten Teile der Wirbelsäule derselbe Verknöcherungsprozeß sichtbar; am entwickeltesten in Hinsicht des inneren Ausbaues der Wirbelkörperossifikationen ist er dort zu finden — freilich mit geringen Schwankungen —,

wo die anfänglichsten Körperossifikationen zuerst aufgetreten, d. h. an der Übergangsstelle des Brustteiles der Wirbelsäule in den Lumbalteil (zwölfter, elfter Brust-, erster Lumbalwirbel).

Übrigens zeigen die Wirbelossifikationen so reine und scharfe Bilder, daß bei sorgfältiger Betrachtung alles das abgelesen werden kann, was bis jetzt von der äußeren und inneren Entwickelung der Verknöcherungen gesagt wurde.

Das Bild des 18,5 cm langen Embryo — der so wie die früheren (Bild 19, 20, 21) die primäre Ossifikation des Os ischii zeigt — ist auch deshalb von Interesse, weil die Verknöcherung einer dreizehnten (lumbalen) linken Rippe vorhanden ist (auf der Kopie liegt diese Rippenossifikation rechts).

18,8 cm langer Embryo (Bild 23) Der folgende 18,8 cm lange Embryo (Bild 23) zeigt die Entwickelung der Ossifikationen in der Wirbelsäule ebenfalls in übersichtlichem Bilde.

Die Bogenossifikationen erreichen nur den ersten Sacralwirbel; — die letzte Körperossifikation ist oben im Epistropheus, unten im dritten Sacralwirbel zu finden.

Die Körperossifikationen im allgemeinen sind kleiner, als wir sie auf Bild 21 gesehen, der innere Ausbau derselben ist nur auf verhältnismäßig kurzer Strecke zu sehen, doch um so interessanter ist das Auftreten und die Entwickelung des sekundären Knochenpunktes im Bilde der primären Ossifikation zu beobachten, — wir können dies sowohl im oberen als auch im unteren Teile der Wirbelsäule. Es zeigt das Bild des sekundären Knochenpunktes im Bilde der primären Ossifikation der vierte Halswirbel, und ebenso der zweite Sacralwirbel, ja selbst die kleine Ossifikation des dritten Sacralwirbels.

Und leicht ist sowohl von oben als von unten die Vergrößerung, vertikale Streckung und Achsenbildung der sekundären Ossifikation zu verfolgen, die gleichen Schritt hält mit der Vergrößerung der primären Verknöcherung; der am weitesten gediehene Fortschritt ist auf der kurzen Strecke, welche den zwölften, elften und zehnten Brustwirbel in sich faßt.

Hervorzuheben ist die scheinbare Verlagerung der einzelnen Wirbelossifikationen, so sehen wir, daß die Körperossifikation des siebenten Halswirbels fast zwischen die Bogenossifikationen des ersten Brustwirbels zu liegen kommt, welcher Umstand — wie schon frühzeitig auch jetzt — in dem normalen Lagerungsverhältnisse der Bogenhälften und des Wirbelkörpers seine Begründung findet.

Wie auf dem Bilde des 15 cm langen Embryo, so finden wir auch hier die Ossifikation eines Rippenansatzes des siebenten Halswirbels (Halsrippe, auf Bild 22 die Ossifikation einer Lumbalrippe).

Ein sehr schönes Bild der proportionierten Knochenentwickelung im allgemeinen und

19,0 cm langer Embryo (Bild 24) der symmetrischen Ossifikation der Wirbelsäule bietet uns ein 19,0 cm langer Embryo (Bild 24) der einem totalen Abortus entstammt.

Deutlich ist sichtbar der Fortschritt des Ossifikationsprozesses, denn im knorpeligen Körper des fünften Sacralwirbels ist schon das primäre Knochenpünktchen vorhanden [sehr mattes kleines Bild, nur mit dem Vergrößerungsglas auffindbar] und deutlich können wir — von oben und unten gegen die Mitte hin — das Auftreten des primären und des sekundären Knochenpunktes und alle Bildungsphasen beobachten, die schon beschrieben wurden, aber trotz der vorgeschrittenen Entwickelung erkennen wir auch alle Verhältnisse wieder, die jene Bilder zeigten, welche eine viel frühere Zeit der Entwickelung illustrierten (I. Abschnitt) d. h. das Auftreten der Knochenpunkte und deren anfängliche Gestaltung.

Die letzte obere Wirbelkörperossifikation ist im Epistropheus zu finden, während die Bogenossifikationen den zweiten Sacralwirbel erreichen (deutlicheres Bild in der linken Bogenhälfte).

Die Lage der letzteren ist charakteristisch und unterscheidet sich von den Bogenossifikationen des ersten Sacralwirbels dadurch, daß sie viel näher zur Körperossifikation liegen [Entwickelungsunterschied des ersten und zweiten Sacralwirbels].

Die Bogenossifikationen des ersten Sacralwirbels zeigen den Anfang der Bogenbildung.

Das mit der Körperentwickelung verbundene Weiterschreiten der Bogenossifikationen zeigt das Bild eines 20 cm langen Embryo (Bild 25), auf welchem auch die enge gestellten schon ziemlich großen Knochenpunkte des zweiten Sacralwirbels vorhanden sind, aber auch der systematische Ausbau der Wirbelkörperossifikationen — wir sehen die zur Achse der primären Ossifikation gewordene sekundäre Verknöcherung mit den charakteristischen Seitenbildern der weicheren Substanz schon im fünften Lumbalwirbel, während auf dem scharfen Bilde des 16,5 cm langen Embryo (Bild 21) im Körper des fünften Lumbalwirbels erst das sehr schmale, horizontale Bild der im Innern der primären Ossifikation sich bildenden weicheren Substanz zu sehen war.

20 cm langer Embryo (Bild 25)

3. Abschnitt.

Fortsetzung der Verknöcherung bis zum Erscheinen der ersten Körperossifikation des Os coccygis.

Die X-Strahlen zeichneten das Auftreten der Ossifikationen in der Wirbelsäule von den ersten Spuren angefangen, sie zeichneten die Reihenfolge, sie zeichneten die Reihenfolge des Auftretens und der Entwickelung derselben bis zum primären inneren Ausbau, wir sahen bei den Ossifikationen der Wirbelkörper das Auftreten des primären und sekundären Knochenpunktes und das einander ergänzende Verhältnis derselben, wonach dem primären Knochenpunkte die äußere Gestaltung, dem sekundären Knochenpunkte der anfängliche innere Ausbau zufällt, und konnten endlich sehen, daß das systematische, in drei Reihen geschehende Fortschreiten der Wirbelossifikationen, infolge des Zurückbleibens der Bogenossifikationen, im ersten Sacralwirbel für einige Zeit rastet, und daß dieser Wirbel daher die temporäre untere Grenze[1]) der dreigliederigen Ossifikation bildet, aber durch die Anordnung und Lage seiner primären Ossifikationen ebenso infolge der primären Entwickelung derselben eigentlich das Bild eines sechsten Lumbalwirbels reicht.

Nur auf dem Bilde eines 15 cm Embryo (Bild 15, 16, 17) und bei den zwei letzten Bildern (24 und 25, 19 und 20 cm langer Embryo) sahen wir den Beginn des Überschreitens dieser Grenze in den Ossifikationsspuren des zweiten Sacralbogens (linke Bogenhälfte) und nur auf dem Bilde des 18,5 cm langen Embryo (Bild 22) sehen wir bei verhältnismäßig nicht weit gediehener Entwickelung der Körperossifikationen, die deutlichen Bilder der primären Verknöcherung in beiden Bogenhälften des zweiten Sacralwirbels.

Die folgenden Bilder zeigen die mit der Zunahme des Körpers verbundene raschere Entfaltung der Verknöcherung in der Wirbelsäule.

22 cm langer Embryo (Bild 26)

Ein 22 cm langer Embryo (Bild 26) zeigt die jüngsten Bogenossifikationen schon im vierten Sacralwirbel, welcher auch schon die ziemlich große enchondrale primäre Ossifikation des Körpers mit dem zentralen Bilde des sekundären Knochenpunktes aufweist.

Zum Vorhandensein aller Ossifikationen der Wirbel — abgesehen von den coccygealen Verknöcherungen — fehlen also nur schon die drei Ossifikationen des fünften Sacralwirbels und die Ossifikation des Zahnfortsatzes (Atlaskörper, die wir ausnahmsweise schon bei dem 15 cm langen Embryo gesehen, Bild 15).

Die Verknöcherung des Epistropheuskörpers ist in ziemlich großem, etwas gestrecktem Bilde vorhanden (das Bild der Verknöcherung liegt zwischen den stark entwickelten Bogenhälften, in unmittelbarer Nähe des rechten Bogens und diesen berührend).

Die Ossifikationen des zweiten, dritten und vierten Sacralwirbels stehen gedrängter und das Bild der Körperossifikation des oberen Wirbels sinkt immer mehr zwischen die Bilder der Bogenossifikationen des folgenden Wirbels, so daß die Körperossifikation des dritten Sacralwirbels fast zwischen die Bogenossifikationen des vierten zu liegen kommt und die Körperossifikation des vierten Sacralwirbels fast ganz aus dem Bereiche der dazugehörigen Bogenossifikationen zu suchen ist (Verhältnisse, die sich auf die fertige, entwickelte Wirbelsäule beziehen).

[1]) Im oberen Teile der Wirbelsäule ist keine derartige scheinbare Grenzbildung der Ossifikation vorhanden, die Schwankungen sind viel größer als im unteren Teile.

Lehrreich ist auf jeden Fall der Vergleich zwischen dem Bilde der Körperossifikation des dritten Halswirbels und der später aufgetretenen Ossifikation des vierten Sacralwirbelkörpers.

Dort sehen wir im gestreckten dunkleren Bilde das lichtere, auch gestreckte Bild [auf der Platte verkehrt: die Randpartien der gestreckten Verknöcherung als widerstandsfähiger, lichter, der innere Teil dunkel, weil das weiche Innere leichter zu durchstrahlen ist] der zentralen weicheren Substanz ohne jede sekundäre Verdichtung, während in der Sacralossifikation der sekundäre, kompakte Knochenpunkt schon ziemlich groß auf dem Bilde der primären Ossifikation erscheint.

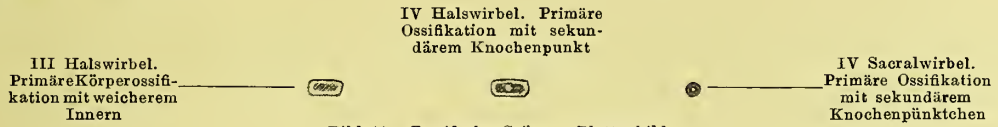

Bild 11. Zweifache Grösse. Plattenbild.

Wir sehen aber — wie beigefügte dem Plattenbilde entnommene Skizze zeigt — das sehr kleine Bild des sekundären Knochenpunktes im weichen Innern des vierten Halswirbelkörpers, dessen Ossifikation viel früher aufgetreten als die des vierten Sacralwirbelkörpers, und doch ist die letztere kleine mehr vorgeschritten.

Auf jeden Fall wird dieses verkehrte Verhältnis zwischen dem Auftreten und der inneren Entwickelung der Ossifikation durch die verschiedene Gestaltung der Wirbelkörper erklärt.

Die im oberen Teile der Wirbelsäule soweit gediehene und nach unten — bei sagittaler Durchleuchtung — fast bis auf das Bild des indifferenten Knochenpunktes fallende Entwickelung der Ossifikationen ist vom Bilde leicht abzulesen, wie auch die von oben und unten gegen die untere Partie des Brustteiles der Wirbelsäule steigende Entwickelung der Wirbelkörper, die ihren Gipfelpunkt im elften und zwölften Brustwirbel erreicht hat.

Endlich finden wir den Abschluß der Wirbelossifikationen nach oben, d. h. die Ossifikation des Atlaskörpers (Zahnfortsatz) auf dem Bilde einer 26 cm langen Frucht (Bild 27), 26 cm langer Embryo (Bild 27) das matte, eintönige Bild der Ossifikation ist 1,5 mm lang und 0,5 mm breit (also nicht mehr anfänglicher Knochenpunkt) und liegt zwischen den Bildern der langen und breiten Atlasbogenossifikationen.

Wie früher (Bild 26; 22 cm langer Embryo) die Körperossifikation des vierten Halswirbels die von kompakter Hülle umschlossene weichere, innere Substanz gezeigt, so sehen wir jetzt im zweiten Halswirbelkörper die kompaktere Rindensubstanz und das weichere Innere, aber im Bilde desselben ist auch der sekundäre (dunkle) Knochenpunkt vorhanden, die Ossifikation des zweiten Halswirbelkörpers ist also hier schon viel weiter gediehen, als wir es im vierten Halswirbel des 22 cm langen Embryo gesehen.

Die Wirbelkörper weiter nach unten verfolgend, zeigen uns diese in zarten Bildern die von uns bis jetzt beobachteten Verhältnisse der inneren Entwickelung, wir sehen aber noch mehr im unteren Teile der Brustwirbel, und zwar die nach dem Aufhören der aus dem sekundären Knochenpunkte entstandenen Achsenbildung sich entwickelnden Knochenbälkchen — das Bild der Wirbelkörper zeigt bei dunkler Umrandung und lichterem Innern (primäre Ossifikation) in letzterem die dunklen, verstreuten, strichförmigen Bilder der sich Das aus dem Zentrum oder Achse entwickelnden Knochenbälkchen (sekundäre Ossifikation). — Plattenbild zeigt selbstverständlich die Verhältnisse wie sie wirklich sind, d. h. die Schattierungen verkehrt.

Noch weiter nach unten sinkt die äußere und innere Entwickelung der Körperossifikationen; wir sehen wieder Achsenbildung im Innern des Wirbelkörpers, die Achse wird zu dem von weicher Substanz umgebenen sekundären Knochenpunkt, dieser wird mit der primären Ossifikation kleiner, verliert den Hof der weichen Substanz, und endlich verschwindet er ganz, so dass der vierte

Sacralwirbel nur allein die primäre Ossifikation des Wirbelkörpers und die gleichgroßen primären Ossifikationen der Bogenhälften zeigen, welcher Umstand wohl auf das im gegenwärtigen Falle gleichzeitige Auftreten aller drei Ossifikationen deuten dürfte, was wir bei den früheren Bildern nicht fanden.

Das Bild der Sacralossifikationen ist charakteristisch; — der erste Sacralwirbel zeigt wie immer den Typus der Lumbalossifikationen, unterhalb desselben beginnt das Zusammenrücken der Verknöcherungen, und wir sehen das Sinken der oberen Wirbelkörperbilder zwischen die folgenden Bogenossifikationen.

Zu bemerken ist im gegenwärtigen Falle der kranzförmige Abschluß der Wirbelbilder durch die scheinbar gleichalterigen drei Ossifikationen des vierten Sacralwirbels (nicht häufiger Befund; man muß annehmen, daß die Ossifikation des Wirbelkörpers zuerst aufgetreten ist).[1])

Im großen und ganzen die Wirbelsäule — deren Ossifikationen betrachtend, finden wir dasselbe, aber viel entwickeltere Bild, dessen Anfang wir sehr viel früher gesehen — 7,2 cm langer Embryo, Bild 4 — und dessen Vollendung wir in der fertigen, ausgebildeten Wirbelsäule wiederfinden, d. h. Auseinanderstehen der Ossifikationen im Halsteile, Zusammenrücken derselben besonders im oberen Brustteile, neuerliches Auseinanderrücken, welches sich in den Lendenteil fortsetzt und am stärksten im ersten Sacralwirbel ist, und endlich wieder plötzliches Gedrängtsein im Sacralteile unterhalb des ersten Wirbels (der Ausgleich an letzter Stelle wird später durch die Massae laterales geschehen).

29 cm langer Embryo (Bild 28)

Wie sich die Ossifikationen der Wirbelsäule weiter entwickeln und vergrößern, das sehen wir auf dem Bilde eines 29 cm langen Embryo (Bild 28).

Der Entwickelungsgrad der Wirbelbögen wird deutlich gezeichnet, ebenso die verschieden weiten Lücken zwischen den dorsalen Enden derselben (noch nicht ossifiertes Stück des Wirbelbogens).

Das Bild der Querfortsätze sehen wir bis zum zwölften Brustwirbel.

Neben den für die innere Entwickelung der Wirbelkörper charakteristischen bunten Bildern sehen wir auch den Fortschritt der Entwickelung bei den Sacralossifikationen; die Bogenossifikationen der ersten drei Sacralwirbel zeigen die anfängliche Bogenbildung, während die Körperossifikation des vierten Sacralwirbels deutlich demonstriert, wie groß die primäre Ossifikation werden kann, ohne den sekundären Knochenpunkt zu zeigen, dessen Auftreten und Weiterentwickelung nach oben verfolgt werden kann.

30 cm lange Frucht (Bild 29)

Ein noch deutlicheres Bild von all den erwähnten Entwickelungsverhältnissen zeigt eine 30 cm lange Frucht (Bild 29).

Die Wirbelsäule zeigt übersichtlich und wie es bei Rückenlage, d. h. sagittaler Durchleuchtung, möglich ist, die Entwickelung der Bogenossifikationen.

Wir sehen im Halsteile das Seitenbild der aus zwei Spangen [ventrale oder Rippenspange, nicht verknöchert; dorsale Spange oder eigentlicher Querfortsatz, zum Teil verknöchert] bestehenden Seitenfortsätze, deren geringste, den normalen Verhältnissen entsprechende Entwickelung den Epistropheus betrifft.

Die Bilder der Querfortsätze im Brustteile schwinden langsam, bis endlich die Bogenossifikationen im vierten Lendenwirbel keine darauf hindeutende Seitenverlängerung des Bildes zeigen; weiterhin sinkt die Ossifikation der Bogenhälften immer mehr, bis zum kaum wahrnehmbaren Beginn des Prozesses im fünften Sacralwirbel.

Hinsichtlich der Ossifikationen in den Wirbelkörpern ist zu bemerken, daß die Ver-

[1]) Wie stark das Schwanken des Ossifikationsprozesses in dem untersten Teile der Wirbelsäule sein kann, das zeigt der Vergleich des hierher bezüglichen Bildes — 25 cm langer Embryo — mit dem Bilde des 19 cm langen Embryo (Bild 24); im letzteren — also um 7 cm kürzeren Embryo — finden wir schon den kleinen Knochenpunkt im Körper des fünften, also letzten Sacralwirbels, freilich ist die Ossifikation der Bogenhälften erst bis in den zweiten Sacralwirbel gedrungen, während sie hier schon im vierten vorhanden sind.

knöcherung des Atlaskörpers (Proc. odontoideus) das charakteristische platte, seitlich gestreckte Bild zeigt, während die schon im letzten — fünften — Sacralwirbel vorhandene Körperossifikation das kleine, aber auch charakteristische runde Bild aufweist.

Zwischen den erwähnten zwei Endpunkten der Verknöcherung sehen wir die Entwickelungsbilder der Wirbelkörper in ihrer Verschiedenheit und Mannigfaltigkeit.

Auf jeden Fall bietet uns gegenwärtiges Bild auch in anderer Hinsicht Interessantes, besonders aber darin, daß die vorhandene Knochensyphilis — deren charakteristisches Bild wir an den Enden der Ober- und Unterarm-, Ober- und Unterschenkelossifikationen sehr deutlich sehen — den Ossifikationsprozeß der Wirbelsäule in keiner Hinsicht beeinflußt, denn derselbe ist schon — wie man bei der Größe der Frucht und bei normalem Verlaufe voraussetzen kann und darf — bis in den fünften Sacralwirbel gediehen, und wir sehen das anfängliche Stadium der Ossifikation (Spuren) selbst schon in den linken[1]) Bogen des erwähnten Wirbels.

Und noch klarer und instruktiver als auf letztem Bilde sehen wir die Detailverhältnisse der einzelnen Wirbel auf dem Durchleuchtungsbilde eines 26 cm langen (Bild 30) Fötus, doch fällt die allgemeine Übersicht infolge der Teildrehung der Frucht weg. 26 cm langer Fötus (Bild 30)

Nur im untersten Teile der Wirbelsäule erblicken wir die Ossifikationen bei sagittaler Durchleuchtung, im Brustteile nähern sich und fallen die Bilder der Körperossifikationen auf die der linken Bogenhälften (auf dem Bilde rechts), während sie im oberen Teile der Wirbelsäule auf die Bilder der rechten Bogenhälften fallen (auf dem Bilde links), so daß das Bild der großen, platten und gestreckten Ossifikation des Processus odontoideus auf dem ventralen Ende — dieses zum großen Teil überragend — des rechten Atlasbogens zu finden ist.

Die Ossifikationen der Bogenhälften im Halsteile werden deutlich gezeichnet sowohl in Hinsicht der Länge, als auch Gestaltung; die Seitenfortsätze der Halswirbel ebenso gezeichnet, und auch die regelmäßige Abnahme der Querfortsätze bis zum zwölften Brustwirbel.

Weiter nach unten fallen die Bilder der Querfortsätze ganz weg, und endlich sehen wir den halbkreisförmigen Abschluß der Wirbelossifikationen durch die gedrängt stehenden primären Ossifikationen des fünften Sacralwirbels; daß die fast unverhältnismäßig große Körperossifikation des vierten Sacralwirbels viel früher aufgetreten als die des letzten, zeigen die unproportionierten verschiedenen Größen der Bilder.

Der Vorgang im Innern der Wirbelkörper, das Verhältnis der äußeren primären und inneren sekundären Ossifikation ist an den einzelnen Bildern deutlich abzulesen.

Zu erwähnen wäre noch die vorhandene Ossifikation des Sternums, die drei Verknöcherungen bringt beiliegende Skizze zur Anschauung.

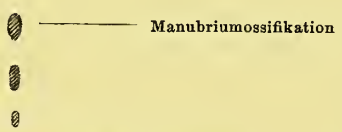

Bild 12. Natürliche Größe. Plattenbild.

[Die Bilder der drei Verknöcherungen liegen zwischen den Bildern der rechten Rippen — also auf dem Durchleuchtungsbilde links.]

Was die genaue Beobachtung der Bogenossifikationen und deren Ausbildung anbelangt, ist dies bei regelrechter Rückenlage und sagittaler Durchleuchtung nicht gut möglich, auch bei

[1]) Wir sahen schon mehrmals, daß die ersten Spuren der Ossifikation in der linken Bogenhälfte der Sacralwirbel auftritt, oder die der linken Bogenhälfte größer ist als die der rechten —, welcher Umstand dasselbe bedeutet, keineswegs ist dies aber als Norm anzunehmen (siehe Bilderreihe).

verschiedener Teilwendung (oder ganzer Seitenlage) des Körpers werden wir kein übersichtliches Bild erhalten können, es wird deshalb wieder notwendig sein, die Wirbelsäule in ihre einzelnen Elemente zu zerlegen (wie bei dem 15 cm langen Embryo, Bild 16), also vertikale Durchleuchtung anzuwenden, um so ein übersichtliches Bild zu erhalten:

1. in Hinsicht des Verhältnisses der Bogenossifikationen zu den Ossifikationen der Körper,

2. in Hinsicht des Verhältnisses der Bogenverknöcherungen zueinander.

Zerlegte Wirbelsäule eines fünfmonatlichen 24 cm langen Fötus (Bild 31)

Bild 31 gibt uns ein klares Bild der Ossifikationsverhältnisse in der Wirbelsäule einer fünf Monate alten, 24 cm langen Frucht.[1])

Wie wir bei sagittaler Durchleuchtung des 26 cm langen Fötus (Bild 27) die bis zum zwölften Brustwirbel abnehmenden Bilder der Querfortsätze deutlich wahrnahmen, so sehen wir dies auch auf Bild 31, wir sehen aber auf diesem Bilde auch die Art und Weise der Ausbildung dieser Fortsätze, d. h. erst wenn die auf der inneren Oberfläche der Bogenbasis sich entwickelnde Ossifikation so weit vorgeschritten ist, daß sie nicht nur den Teil der knorpeligen Bogenhälften umfaßt, welcher ventral vor dem knorpeligen Seiten- oder Querfortsatz liegt, sondern auch über die Ansatzstelle des Seiten- oder des Querfortsatzes hinweg sich auf den hinter demselben liegenden — dorsalen — Teil der knorpeligen Bogenhälften erstreckt hat und denselben umfaßt hat, bildet sich die Ossifikation des Seiten- oder des Querfortsatzes.

Wir können diesen Vorgang deutlich verfolgen, wenn wir den Fortschritt des Ossifikationsprozesses von den letzten Lumbalwirbeln nach oben betrachten.

Selbstverständlich wird der Vorgang sich bei den Seitenfortsätzen (Processi tansvers.) der Halswirbel spezifierter zeigen, d. h. nachdem sich der Ossifikationsprozeß bedeutend über die Ansatzstelle des knorpeligen, aus ventraler und dorsaler Spange bestehenden Seitenfortsatz in die dorsale Bogenhälfte fortgesetzt hat, werden nicht beide Spangen zu gleicher Zeit von der Oberfläche aus ossifizieren, sondern immer zuerst die dorsale, dem Querfortsatze entsprechende Spange, während die einem Rippenansatze entsprechende ventrale Spange erst viel später, auch von der Oberfläche aus verknöchert, selbstverständlich so, daß die Verknöcherung von der Bogenhälfte auf die ventrale Spange weiterkriecht. — Siehe Atlas und die folgenden Halswirbel; zu bemerken ist noch, daß die hypochordale Spange des Atlas auch noch lange keine Ossifikation zeigen wird, diese tritt erst im extranterinen Leben auf (anders bei Tieren).

Betrachten wir aber den Ossifikationsprozeß der knorpeligen Bogenhälften in den letzten Lumbalwirbeln, so bemerken wir auch noch auf Bild 31 das, was wir so deutlich auf dem Bilde der zerlegten Wirbelsäule des 15 cm langen Embryo (Bild 16) gesehen, nämlich: daß die Bogenossifikation nicht in der Basis, sondern auf der inneren, dem Rückenmark zugekehrten Oberfläche der Bogenbasis beginnt.

Die Bilder der zerlegten Wirbel zeigen auch hier deutlich, daß die Ossifikation der Wirbelkörper im Innern derselben wandert.

Im oberen Teile der Wirbelsäule liegt die enchondrale Ossifikation mehr im dorsalen Teil des Wirbelkörpers (fast berührend die knorpelige Wandung des Rückenmarkkanales) dann entfernt sie sich immer mehr von hier in den ventralen Teil, um in den lumbalen Wirbeln wieder mehr den dorsalen Teil der Wirbelkörper einzunehmen.

Viel deutlicher als hier sahen wir dieses Wandern der Ossifikation im Innern der knorpeligen Wirbelkörper auf den scharfen Wirbelbildern des 15 cm langen Embryo (Bild 16); und so ergänzen sich die zwei Bilder der zerlegten Wirbelsäule zum Beweise dessen, daß dieses

[1]) Die Sacralwirbel wurden nicht zerlegt, der vordere Teil des Beckengürtels aber entfernt.

Wandern der enchondralen Ossifikation nicht scheinbar ist, nicht durch die im Laufe der Entwickelung schon viel größer gewordenen Verknöcherungen vorgetäuscht wird, weil ja eben auch die kleinen Ossifikationspunkte auf den verschiedenen charakterischen Stellen im Innern der knorpeligen Wirbelkörper auftreten.

Die Ossifikationen der Wirbelkörper zeigen auf dem hierhergehörigen Bilde in ihrem Innern nicht mehr die kompakten sekundären Ossifikationen, aber verhältnismäßig deutlich die zarten Zeichnungen des inneren Strukturbildes, die Knochenbälkchen, welche aus der sekundären Verknöcherung stammen; ein sehr schönes Bild dieses Auseinanderflatterns der früher kompakten Ossifikation reicht uns der fünfte Lumbalwirbel: Zerfaserung aus einem Zentrum, welches dem sekundären Knochenpunkt entsprechend im dorsalen Teile der primären Ossifikation liegt.

Dieses Bild gibt die hier eingefügte nach dem Plattenbild verfertigte Skizze wieder.



Bild 13. Natürliche Größe. Plattenbild.

Das Ergänzungsbild des Verknöcherungsprozesses in den Wirbelkörpern oder besser gesagt, den Anfang desselben sehen wir in den jüngsten, schon in voller Anzahl vorhandenen Ossifikationen aller fünf Sacralwirbel: der fünfte zeigt die primäre Ossifikation, der vierte den deutlichen, kompakten, sekundären Knochenpunkt im Innern der größeren primären Ossifikation usw., wie wir es schon gesehen.

Die jüngsten Wirbelkörperossifikationen im obersten Teile der Wirbelsäule, d. h. die Verknöcherung im Proc. odontoideus (Atlaskörper) und die im knorpeligen Körper des Epistropheus zeigen schon die zum inneren Ausbau des Wirbelkörpers notwendige Auflösung der sekundären Ossifikation.

---

6 Monat alte Frucht. Unterer Teil der Wirbelsäule (Bild 32)

Zurückkehrend auf die Bilder der sagittalen Durchleuchtung, sehen wir — sechs Monat alte Frucht (Bild 32), — daß sich in den Sacralwirbeln mit der allgemeinen Entwickelung die Stellung der Bogenossifikationsbilder ändert.

Bei den Bogenossifikationen des ersten Sacralwirbels erblickten wir dies schon früher, jetzt zeigen auch die Bogenossifikationen des zweiten, dritten und vierten Sacralwirbels das charakteristische schiefe Bild, dessen unteres Ende gegen die große Ossifikation des Os ilium gekehrt ist, zugleich schmiegt sich das Bild dieser Ossifikationen an das Bild der Verknöcherungen im Körper, d. h. die Verknöcherung der Wirbelkörper hat sich derartig vergrößert, ist nicht nur in die Dicke, sondern auch in horizontaler Richtung derartig gewachsen, daß — nachdem die vergrößerten Ossifikationen noch gedrängter stehen — die Bilder der drei Wirbelossifikationen einander berühren, auf jeden Fall ist auch die Gestaltung des ganzen Sacrum in Betracht zu ziehen.

Das frühere Tiefstehen der Körperossifikationen — siehe vorangegangene Bilder — ist zum Teile geschwunden — auch infolge der Gestaltung der einzelnen Wirbel —, doch stehen auch jetzt noch die Bilder der Bogenossifikationen an der oberen Kante der Körperverknöcherungen, nur der letzte Sacralwirbel zeigt noch das frühere Verhältnis seiner Ossifikationen, doch ist die Verknöcherung des Körpers stark vorgeschritten.

6 Monat alte Frucht. Oberer Teil der Wirbelsäule (Bild 33)

Im obersten Teile derselben Wirbelsäule — Bild 33 — ist die schon große enchondrale Ossifikation des Atlas (Zahnfortsatz) — und Epistropheuskörpers vorhanden; das Bild der letzteren Verknöcherung liegt auf dem Bilde des rechten Epistropheusbogens (auf dem Durchleuchtungsbilde links), das dem Zahnfortsatz zukommende auf dem Bilde des rechten Atlasbogens.

Bilder der Knochensyphilis

Die zwei letzten Bilder — 32 und 33, besonders aber 32 — zeigen deutlich die Änderung des Knochenbildes infolge der vorhandenen Syphilis.

Die Grenzlinien der Diaphysenenden werden durch schmale dunkle Zonen gebildet, es folgt dann eine breite lichte Zone, auf diese wieder eine schmale dunkle, die gegen das Innere der Ossifikation wieder durch eine hellere breite Zone begrenzt wird, und endlich folgt das Strukturbild des Knochens (Faserung, strukturlose Stelle des Markraumes, unsymmetrische normale Bildung der Knochenrinde).

Die Querstreifung der Diaphysisenden deutet den verschiedenen Widerstand, den die einzelnen Zonen den X-Strahlen entgegensetzen. Die dunkle End- und zweite (innere) schmale dunkle Zone [auf der Platte licht, weil hier die Wirkung der X-Strahlen schwächer ist] zeigt die übermächtige Ablagerung der Kalksalze, und ebenso gewiß zeigen die zwei lichten Streifen das geringere Vorhandensein derselben an diesen Stellen als in der normalen, längsgefaserten Spongiosa, denn sonst könnte sich die Schattierung (Tonung) des letzteren nicht deutlich abheben von den erwähnten kalkarmen Zonen.

Die Endlinien der Ossifikationsbilder verlaufen nicht gerade, sondern im Zickzack, das Ende der Ossifikation erscheint zerfasert; dieser Umstand deutet darauf, daß die endgültige unregelmäßige Aufsaugung der äußeren Kalkzone stattgefunden, wie dies bei Knochensyphilis im späteren Alter des Embryo gewöhnlich stattfindet — oft in solchem Maße, daß die äußere Syphilislinie ganz wegfällt und das zerfaserte Bild (Aufsaugung) der äußeren lichteren Zone vorhanden ist, welche an und für sich weniger Kalk enthält, als die in Hinsicht der Struktur normale Knochenmitte.

Die X-Strahlen zeichnen also mit Genauigkeit an den Enden der normal gestalteten und entwickelten langen Ossifikationen den infolge von Syphilis in denselben aufgetretenen chemischen Prozeß (schichtenweises Aufsaugen und Ablagern der Kalksalze).

Bemerkenswert ist, daß im gegenwärtigen Falle nur Femur, Tibia, Fibula, Humerus, Radius und Ulna die Syphilisveränderungen zeigen, während in anderen Fällen auch die kleineren Ossifikationen (Metacarpalia, Metatarsalia, Phalangen) dieselben aufweisen.

Ebenso ist zu bemerken, daß die sechs Monate alte Frucht den anfänglichen Knochenpunkt des Talus zeigt (Bild 32).

Sechsundeinhalb Monate alte Frucht. Durchleuchtungsbild des Rumpfes (Bild 34)

Ein übersichtliches Bild des Fortschrittes der Verknöcherung in der Wirbelsäule zeigt uns eine sechsundeinhalb Monate alte Frucht (Bild 34).

Besonders bemerkenswert ist der Vorgang in den Sacralwirbeln. Wie wir es auch schon früher gesehen, unterscheiden sich die Ossifikationen des ersten (größten) Sacralwirbels gar nicht von denen des fünften Lumbalwirbels, höchstens daß die Verknöcherungen etwas kleiner gezeichnet werden; die Bogenbildung ist leicht zu vergleichen, da sie dort wie hier deutlich sichtbar ist.

Ganz anders wird der zweite — werden die folgenden Sacralwirbel gezeichnet; bei abnehmender Größe der Körperossifikationen sehen wir überall an den oberen Ecken derselben die charakteristischen schiefen Bilder der Bogenossifikationen (die zum kleinen Teil die Körperbilder decken infolge der Vergrößerung und nahen Lage der Verknöcherungen), nur der fünfte Sacralwirbel zeigt die ovale Ossifikation mit den entfernter stehenden, noch kleinen Ossifikationen der Bogenhälften.

Massa lateralis I

Neben den Sacralossifikationen erscheint ein neues Knochenbild — die erste rudimentäre Sacralrippe (Massa lateralis I).

Das Bild derselben liegt auf dem Bilde des Ilium, die Lage entspricht dem Zwischenraume zwischen den Bogenossifikationen des zweiten und dritten Sacralwirbels (wichtig!).

Von diesem Umstande kann man sich noch besser auf dem Bilde überzeugen, welches

die Verhältnisse der Beckenossifikationen und der Verknöcherungen in der unteren Extremität veranschaulicht — Bild 35, Ossifikationen der unteren Extremität und des Beckens der sechsundeinhalb Monat alten Frucht.

Unteres Ende der Wirbelsäule (Beckengürtel und untere Extremität) der sechsundeinhalb Monate alten Frucht (Bild 35)

Die Massa lateralis erscheint hier in deutlichem, schief liegenden Bilde, dessen unteres Ende nach außen gerichtet ist; die Verknöcherung liegt entfernt vom ersten Sacralwirbel und parallel mit der Bogenossifikation des zweiten Sacralwirbels.

Das zweite Ossifikationsbild, welches wir bis jetzt noch nicht gesehen, finden wir 1,5 mm unter der Körperossifikation des letzten, fünften Sacralwirbels, hier zeichnen die X-Strahlen das sehr matte, fast kreisrunde (Durchmesser 2,0 mm) Bild der ersten Coccygealossifikation — Körperossifikation des ersten Coccygealwirbels, Bild 35 — die Verdichtung ist so geringe, daß sie kaum deutliche Umrisse zeigt, und daß sie auf dem Durchleuchtungsbilde des Rumpfes (derselben Frucht, Bild 34) vom Bilde der Nabelschnur verdeckt werden konnte.[1])

Zurückkehrend auf das Rumpfbild (Bild 34) können wir neben den übersichtlichen Verhältnissen der Ossifikationen überhaupt die Ausbildung der Querfortsätze und der Seitenfortsätze im Halsteile auf deutlichen und instruktiven Bildern verfolgen.

Wenn wir die Wirbelossifikationen betrachten, ist auch ersichtlich, warum auf den Bildern, die sich auf das frühe intrauterine Leben beziehen, die Einteilung der zusammengehörenden Knochenpunkte einzelner Wirbel manchmal schwierig war. Dort wurde gesagt, daß die im Verhältnis zu den Bogenpunkten tiefere — manchmal sehr tiefe Lage der Körperpunkte im oberen Teile der Wirbelsäule auf die normalen Gestaltungsverhältnisse der entwickelten Wirbel zu beziehen ist.

Den Beweis des Gesagten finden wir auch auf dem Rumpfbilde des sechsundeinhalb Monate alten Fötus, dessen Wirbelossifikationen schon weit gediehen sind.

Die Körperossifikationen im oberen Teile der Wirbelsäule stehen viel tiefer als die der Bogenhälften, am auffallendsten sehen wir dies im ersten Brustwirbel — das Bild des Körpers liegt eigentlich zwischen den Bogenossifikationen des ersten und zweiten Brustwirbels —; nach unten nimmt die verschiedene Lage der Bilder immer mehr ab, verschwindet im Lumbalteile gänzlich und kehrt wieder bei den Sacralwirbeln. Die X-Strahlen zeichnen also nicht nur die Gestaltung der Wirbel, sondern sie zeichnen auf dem Gesamtbilde die verschiedenen Biegungen der Wirbelsäule.

Erwähnenswert ist der Ossifikationsprozeß im Sternum, dessen Verlauf beigefügte Skizze veranschaulicht (Bild 34).

Ossifikation des Sternums und des Os hyoideum

Siebenreihige Ossifikation des Sternums. Die Ossifikationen sind teilweise paarig, auch durch Knochenbrücken miteinander verbunden.



Bild 14. Natürliche Größe. Plattenbild.
Zu vergleichen mit der Skizze zu Bild 30 (26 cm langer Fötus).

[1]) Bemerkenswert ist auf dem Bilde 35, daß die Enden der Femur-, Tibia- und Fibulaossifikation nicht scharf umrissen, sondern zerfetzt erscheinen, auf jeden Fall ist dieser Umstand nur auf

Früher (Bild 30) sahen wir drei Verknöcherungen, jetzt sind schon neun in sieben Reihen geordnete Ossifikationen vorhanden; die größte ist selbstverständlich die des Manubriums, die vierte und fünfte Reihe besteht aus paarigen, gleichgestalteten Ossifikationen, doch sind die zwei Ossifikationen der fünften Reihe mit der einen Ossifikation der sechsten Reihe durch Verknöcherungsstränge verbunden, wodurch das V-förmige Bild entsteht; die letzte Ossifikation ist größer als die Ossifikation in der sechsten Reihe, und ebenso groß oder größer als die paarigen Ossifikationen der vierten und fünften Reihe zusammen.

Noch ein neues Ossifikationsbild bietet uns der sechsundeinhalb Monate alte Fötus, nämlich das Os hyoideum; das schmale und gestreckte Bild der Verknöcherung liegt ober der großen Verknöcherung des Zahnfortsatzes und parallel mit derselben (Bild 34) bei seitlicher Durchleuchtung (Bild 36) sehen wir selbstverständlich das kleine Durchschnittbild der Os hyoideum-Ossifikation von der Verknöcherung des Atlaskörpers weit nach vorn und etwas höher liegen.

Oberer Teil der Wirbelsäule (Schultergürtel) des sechsundeinhalb Monate alten Foetus. (Bild 36)

In Hinsicht der Beobachtung der Ossifikationsverhältnisse im oberen — Halsteile der Wirbelsäule wird das Bild 34 — sagittale Durchleuchtung — durch das Bild 36 — seitliche Durchleuchtung desselben Fötus — ergänzt, so dort wie hier (doch deutlicher auf Bild 36) sehen wir die große gestreckte, doch platt gestaltete Ossifikation des Epistropheus und über dieser das Bild der anders gestalteten Verknöcherung im Processus odontoideus (Atlaskörper), welch letztere in vertikaler Richtung gestreckt ist und von breiter Basis aus sich nach oben verjüngt und flach endigt.

Os occipitis (Basale, Ex occipitale), Atlas, Epistropheus, dritter, vierter Halswirbel. (Bild 37)

Instruktiver als Bild 34 zeigt Bild 36 — von der Seite betrachtet — die Entwickelung der Bogenossifikationen, den Unterschied zwischen Atlas — Epistropheus — und den anderen Bogenhälften, aber noch instruktiver und deutlicher als sagittale und seitliche Durchleuchtung, wird uns dies die vertikale Durchleuchtung der oberen Halswirbel eines etwas älteren Fötus zeigen — Bild 37 —, wir können auf dem Bilde wieder besonders die Art und Weise der Ossifikation in den Seitenfortsätzen beobachten und sehen die Verhältnisse, die wir auf dem früheren Bilde der zerlegten Wirbelsäule — Bild 31 — betrachten konnten — weitergediehen.[1])

Die dem Querfortsatze entsprechende dorsale Spange des Seitenfortsatzes zeigt das scharfe Strukturbild, während die ventrale Spange jeder Spur der Ossifikation entbehrt; dies sehen wir im modifizierten Bilde selbst bei dem Epistropheus.

Was die Ossifikationen des Proc. odontoideus und des Epistropheuskörpers anbelangt, decken die Bilder derselben zum Teil einander, was durch die Lage des Wirbels bedingt wird, in Wirklichkeit sind diese Verknöcherungen durch breite Knorpelschichte getrennt.

Die hypochordale Spange des Atlas zeigt noch keine Ossifikation, ebenso auch nicht die dorsalen Schlußstücke der einzelnen Wirbelbögen.

Hier an dieser Stelle können wir auch das Entwickelungsverhältnis der drei Ossifikationen des letzten Schädelwirbels (Occiput), welche den drei Ossifikationen der anderen Wirbel analog sind, eingehend betrachten (das Entwickelungsverhältnis der drei Ossifikationen zueinander und im Vergleiche mit denen der anderen Wirbel).

Das Basale (Korpus) zeigt neben dem Strukturbilde ganz klar, daß die Seitenflächen, welche mit dem Exoccipiut (Bogenossifikation) zusammentreffen werden, nicht vertikal abfallen, sondern schiefe Ebenen bilden (dunkles Bild der Seitenflächen).

Wenn wir das Basale horizontal halbiert denken, ist der dem Gehirn als Basis

---

Knochensyphilis zurückzuführen und die Aufsaugung der Kalksalze ist noch weiter gediehen, als wir früher auf Bild 33 gesehen, wobei das charakteristische Bild der Zonenbildung verschwunden ist. Die erste Verknöcherung des Tarsus, die große Ossifikation des Calcaneus zeigt zum Teil an der Peripherie auch Zerfaserung.

[1]) Der vierte Halswirbel ist mit dem dritten zufälligerweise vertauscht.

dienende (innere) Teil weniger entwickelt, während der die äußere Oberfläche der Schädelbasis bildende Teil breiter entwickelt ist.

Die zwei Fortsätze, welche das Exocciput zur Vereinigung mit dem Basale entsendet, werden sich entsprechend der schiefen Ebene, auf welche sie treffen müssen, entwickeln; der innere oder obere Fortsatz (Processus internus s. superior) muß sich länger gestalten als der äußere oder untere (Processus inferior s. externus), wie das Bild deutlich zeigt.

Der letztere äußere Fortsatz, dessen lichtes Bild wir zum Teile im Foramen magnum sehen und der auch die dem Atlas zukommende Gelenkfläche trägt, wird nicht nur den unteren Rand des Foramen condyloid. anterius bilden, sondern auch den vorderen Rand desselben und zwar so, dass der Fortsatz in seiner Streckung und Entwickelung auf die Seitenfläche des Basilare treffend, sich nach oben, gegen die Schädelhöhle krümmt und so den Nervus hypoglossus umgibt und nur nachdem dies geschehen, verschmilzt er mit dem inneren oder oberen Fortsatz und beide dann mit dem Basale.

Das Basilare trägt also nicht zur Bildung des Nervenkanals (For. condyloid. anter.) bei, wie dies Kollmann[1]) behauptet. Diesen Vorgang sieht man mehr oder weniger ausgebildet an Schädeln, die dem ersten Jahre entstammen.

Vergleicht man das Bild der Exoccipitalossifikation mit den Bildern der anderen Bogenossifikationen (Atlas, dritter und vierter Wirbel), erhält man den Eindruck, daß die Exoccipitalossifikationen, also die Bogenossifikationen des letzten Schädelwirbels die Gestaltungsverhältnisse zum Teile geändert aufweist; es hat sich der dorsalwärts von dem Seitenfortsatze liegende Teil stark verbreitert und die Verknöcherung der Bogenbasis gesenkt, wodurch es möglich geworden, daß die Ossifikation des dem Seitenfortsatze der anderen Wirbel entsprechenden Teiles ober die Bogenbasis zu stehen kommt.

Das Bild macht demnach den Eindruck, als wäre die Verknöcherung der Bogenbasis zum Processus externus s. inferior geworden, welcher den größten Teil der Umrandung des Foram. condyloid. anterius bildet (siehe oben), während die Ossifikation des Querfortsatzes zum Processus sup. s. externus geworden.

Zurückkehrend auf die Entwickelung des unteren Teiles der Wirbelsäule und die weitere Verknöcherung suchend, finden wir auf dem Bilde einer aus dem achten Monate stammenden Frucht — Bild 38 — schon das ziemlich große, mandelförmige Bild des zweiten Rippenrudimentes im Sacrum (Massa lateralis II), dessen zugespitztes Ende nach unten und außen gerichtet ist.

Rumpfbild einer achtmonatlichen Frucht (Bild 38)

Wie das charakteristisch gestaltete Bild der ersten Massa lateralis Ossifikation zwischen ersten und zweiten, so kommt die zweite Massa later. Ossifikation zwischen zweiten und dritten Sacralwirbel zu liegen.

Über die Entwickelungsverhältnisse im unteren Teile der Wirbelsäule gibt Bild 39 — Beckengürtel und untere Extremität derselben aus dem achten Monat stammenden Frucht — noch besseren Aufschluß und zeigt deutlicher als Bild 38 (Rumpfbild der Frucht), daß die Verknöcherung im fünften Sacralwirbel zurückgeblieben ist — zu vergleichen mit Bild 28, 29, 30, 32 und 35 —, nur die linke Bogenossifikation zeigt ein halbwegs deutliches Bild, während die Körperossifikation und Verknöcherung des rechten Bogens als Zeichen des schwachen Ossifikationsprozesses im matten Bilde erscheint.

Beckengürtel und untere Extremität derselben Frucht. (Bild 39)

Doch nur allein im fünften Sacralwirbel ist die Verknöcherung zurückgeblieben — die

---

[1]) Kollmann: Lehrbuch der Entwickelungsgeschichte des Menschen: „Das Foramen condyloid. anterius ist ursprünglich eine Rinne in dem Exoccipitale, wird aber zum Kanal vervollständigt durch die Nachbarschaft des Basale."

Ossifikationen geben nicht nur matte Bilder, sondern stehen entfernt im normal gebildeten Knorpel —, die anderen Ossifikationen zeigen regelmäßige Entwickelung, d. h. das scheinbare Mißverhältnis zwischen der großen Körperossifikation und den kleinen Seitenossifikationen, welch letztere auch schon im vierten Sacralwirbel deutliche Bogenbildung zeigen, so daß im dritten, zweiten und ersten Sacralwirbel die drei Ossifikationsbilder ineinander übergehen.

Übrigens zeigt das Durchleuchtungsbild des Rumpfes — Bild 38 — deutlich das Verhältnis zwischen den den Knorpel noch lange nicht ausfüllenden Körperossifikationen und den Verknöcherungen der Bogenhälften, deren Bilder scharf umrandet erscheinen, auch ist die abnehmende Entwickelung der seitlichen Ausgestaltung der Querfortsätze deutlich abzulesen.

Zu erwähnen wäre noch die Lücke, die zwischen den dorsalen Enden der Bogenverknöcherungen gezeichnet wird, und dem noch nicht ossifizierten Bogenabschluß entspricht; im Halsteile ist der Abstand der Bogenossifikationen noch weit, er verringert sich immer mehr bis zum zehnten, elften Brustwirbel, verbreitert sich wieder ziemlich rasch im Lumbalteile, wo auch — wie die Bilder der Wirbel deutlich zeigen, Bild 38 — die breitesten Bogenverknöcherungen zu suchen sind.

Im Sacralteile stehen die dorsalen Enden der Bogenossifikationen verhältnismäßig nicht so weit voneinander, weil die Ossifikationen hier stark zusammengedrängt stehen, in Wirklichkeit aber sind hier die Bogenossifikationen am wenigsten entwickelt.

Oberer Teil der Wirbelsäule und obere Extremität der Frucht aus dem achten Monate (Bild 40)

Über die Verhältnisse der Verknöcherungen im obersten Teile der Wirbelsäule gibt Bild 40 — oberer Teil der Wirbelsäule und obere Extremität der achtmonatigen Frucht — Aufschluß.

Die Verknöcherung im Proc. odontoideus (Atlaskörper) ist vorgeschritten, sie zeigt — wie wir auch früher gesehen — breite Basis und verschmälertes oberes Ende, es fehlt noch die Verknöcherung der Spitze (das Bild der Zahnfortsatzossifikation ist unter dem horizontal liegenden linken Bogen des Atlas), unterhalb befindet sich das Bild des Epistropheuskörpers, welches in Hinsicht der Gestaltung von den Körperossifikationen der folgenden Wirbel nicht abweicht (das Bild geht über das Bild des linken Epistropheusbogens).

Der rechte Atlasbogen (Bild links) zeigt deutlich die nach außen stehende Verknöcherung der dorsalen Spange (Querfortsatz) im Seitenfortsatze, während der Epistropheusbogen diese selbstverständlich kaum in Spuren zeigen kann.

Sowohl Bild 39 als auch 40 zeigt die normalen Ossifikationen in den Extremitäten, wie wir dies auf den früheren Bildern — die den syphilitischen Prozeß aufweisen — nicht gesehen, wir sehen die normale unsymmetrische Ausbildung der festen Knochenrinde hier ebenso, wie wir dies im Entstehen und Anfang auf den Bildern des frühen Entwickelungsstadiums gesehen.

Eintägiges Kind (Bild 41)

Endlich zeigt uns das Durchleuchtungsbild eines eintägigen Kindes (Bild 41) unter den, infolge der normalen Krümmung des Sacrum zusammengestoßen erscheinenden Bildern der fünf Sacralwirbelkörper das große, schon den sekundären Knochenpunkt aufweisende Bild des ersten Coccygealkörpers, dessen zarte, primäre Verknöcherung wir schon einmal, auf dem Durchleuchtungsbilde der sechsundeinhalb Monate alten Frucht (Bild 35) — also sehr zeitig gesehen.

Wie früher, so sehen wir auch jetzt die zwei mandelförmigen Bilder der rudimentären Sacralrippen (Massae laterales), doch ist der untere Umriß der größeren ersten concav gestaltet und es paßt in diese bogenförmige Vertiefung der convexe Umriß der jüngeren und kleineren zweiten Massa lateralis-Ossifikation.

Ebenso sehen wir auch an dem gegen die Medianlinie gerichteten Umriß des Iliumbildes (ober der Incisura) zwei kleinere konkave Einbuchtungen, welche den konvexen Umrissen der zwei Massa lateralis-Verknöcherungen entgegen stehen, d. h. an diesen Stellen werden sich die Massae laterales in die Verknöcherung des Ilium hineinpassen.

Wie wir früher gesehen, so können wir auch jetzt, bei den zusammengestoßenen

Bildern (das Zusammenfallen der Bilder ist durch Vergrößerung der Wirbelkörperossifikationen und Ausbildung der physiologischen Krümmung des Sacrum bedingt) der ossifizierenden Sacralwirbel deutlich wahrnehmen, daß die erste Massa lateralis in nächster Nähe der Bogenossifikation des zweiten, und die zweite Massa lateralis unmittelbar neben der Bogenossifikation des dritten Sacralwirbels liegt. Zwischen der Bogenverknöcherung des ersten Sacralwirbels und des Ilium ist kein Ossifikationsbild vorhanden, es ist also auch keine Ergänzungsossifikation aufgetreten.

Mit der Körperossifikation des ersten Coccygealwirbels ist auch der enchondrale Knochenpunkt im Cuboideum aufgetreten; ebenso sehen wir auch den lange vor dem Cuboideum aufgetretenen Knochenpunkt in der knorpeligen unteren Epiphyse des Femur, der auch schon auf dem Durchleuchtungsbilde der aus dem achten Monate stammenden Frucht vorhanden ist [Bild 39].

Anhang.

Die X-Strahlen haben auf den Bildern, die gegenwärtiger Studie zugrunde liegen, die Verknöcherung der Wirbelsäule von deren Beginn [zweite Hälfte des zweiten Monates, kleine Verdichtungen der Halswirbelbögen] bis zur Ossifikation des viertletzten Elementes der Wirbelsäule [Erscheinen des kleinen sekundären Knochenpunktes in der schon früher entstandenen enchondralen größeren primären Ossifikation des ersten Coccygealwirbels, letzter Monat der Schwangerschaft, aber auch früher] gezeichnet, und auf Bildern, die reich an Einzelheiten, ist die Aufeinanderfolge der Ossifikationen, deren Gestaltung und Ausbau demonstriert.

Aber ebenso, wie die X-Strahlen am unteren Ende der Wirbelsäule die drei letzten Coccygealossifikationen nicht nachweisen konnten, weil diese erst später im extrauterinen Leben auftreten, ebenso fanden sie nicht die auch erst später auftretende Ossifikation der hypochordalen Spange (Froriep), durch welche der eigentliche zum Zahnfortsatze des Epistropheus gewordene Atlaskörper ergänzt und zum Teil umschlossen wird.

Bei Tieren, z. B. bei der Katze, verhält sich die Sache anders; die hypochordale Spange ossifiziert schon im intrauterinen Leben, und zwar sehen wir auf dem Bilde der zerlegten Wirbelsäule (Bild 42), daß die Verknöcherung in den ersten Tagen des extrauterinen Lebens (eintägige Katze) schon die ganze kleine Spange einnimmt (siehe Atlasbild); die zeitige Entwickelung der Spangenossifikation ist wohl durch die Kopftragung des Tieres bedingt.

Zerlegte Wirbelsäule einer eintägigen Katze. (Bild 42)

Nicht ohne Interesse wird es sein auch die anderen Verhältnisse der ossifizierenden Wirbel zu betrachten.

Der knöchernen Entwickelung der hypochordalen Spange entsprechend zeigt auch die Ossifikation des Zahnfortsatzes vorgeschrittene Entwickelung, ihr horizontaler Durchmesser entspricht dem der Körperossifikation des Epistropheus.

Wir sehen dann die viereckigen Bilder der Körperossifikationen bis zum sechsten Halswirbel stetig abnehmen (am kleinsten ist sie in dem erwähnten Wirbel, ihr Bild entspricht einem kleinen stehenden Viereck mit parallelen Seiten; beim Menschen ist die kleinste Körperossifikation im fünften Halswirbel).

Vom sechsten Halswirbel angefangen nimmt die Körperossifikation wieder zu, verbreitert sich besonders ihrer ventralen Oberfläche entsprechend, so daß sie immer mehr ein keilförmiges Bild zeigt und im zwölften Brustwirbel am breitesten erscheint [wie die anfängliche Körperossifikation im zwölften Brustwirbel des Menschen], während sie vom Halsteile

angefangen in ihrem dorso-ventralen Durchmesser Einbuße erlitten, also wohl breiter, aber auch kürzer geworden.

Im Lumbalteile ist das breite, viereckige Bild der Körperossifikation zum Fünfeck geworden, die drei letzten Lumbalwirbel (6, 7, 8) zeigen bei sagittaler Durchleuchtung das ähnliche Bild, welches wir während des Ausbaues des Wirbelkörpers beim Menschen gesehen.

Es folgen dann die drei Ossifikationen des ersten Sacralwirbels, die — wie bei dem Menschen — wohl etwas kleiner sind, aber sich ähnlich verhalten, wie die des letzten Lumbalwirbels. Dann sehen wir (auch wie bei dem Menschen) die auffallend kleineren und sehr gedrängt stehenden Ossifikationen der vier letzten Sacralwirbel.

Von den jetzt folgenden 25 Caudalwirbeln zeigt nur der erste undeutliche Bildchen von seitlichen Ossifikationen [beim Menschen zeigt auch nur der erste Coccygealwirbel rudimentäre Bogenossifikationen], die folgenden zeigen keine Bogenverknöcherungen. Die Körperossifikationen der zwei ersten Caudalwirbel zeigen noch in horizontaler Richtung gestreckte Bilder, das Bild der dritten entspricht fast einem Quadrate; dann nimmt der Querdurchmesser sehr stark ab, während die Ossifikation verhältnismäßig immer mehr verlängert erscheint, bis endlich die Körperossifikation des letzten Schwanzwirbels einem dünnen, 1,0 mm langen Striche entspricht.

Was die Bogenossifikationen anbelangt, sehen wir diese im Atlas kräftig ausgebildet, ebenso sehen wir das breite Bild der dorsalen (Querfortsatz) Spangenossifikation des Seitenfortsatzes, deren Bild beim Epistropheus ganz wegfällt.

Die folgenden Halswirbel demonstrieren sehr klar die Art und Weise des Ossifikationsprozesses in den Bögen — analog dem bei dem Menschen verfolgten. Sehr deutlich erscheint die Ossifikation der ventralen und dorsalen Hälfte des Wirbelbogens und ebenso die Fortsetzung des Ossifikationsprozesses in die hintere, dorsale Spange (Querfortsatz) des Seitenfortsatzes.

Im siebenten Wirbel fällt plötzlich die vordere, ventrale Spange (rudimentärer Rippenfortsatz) des Seitenfortsatzes weg und es bleibt nur der halbossifizierte Querfortsatz (hintere, dorsale Spange), während bei dem Menschen dieser Wirbel [siebenter Halswirbel] ebenso wie der sechste noch den mit allen Attributen versehenen Seitenfortsatz (Querfortsatz und Rippenrudiment) besitzt, nur führt das Foramen transversarium nicht die Arteria vertebralis, sondern ist gewöhnlich durch eine Bindegewebsschichte verkleidet.

In den folgenden Wirbeln wandern die ventralwärts gerichteten Querfortsätze von der vorderen Bogenhälfte auf die Mitte derselben, und sind ganz horizontal gerichtet.

Es verkürzen sich endlich die Bogenossifikationen und mit ihnen die Verknöcherungen der Querfortsätze derartig, daß der elfte Brustwirbel kaum an der Basis des jetzt schon dorsalwärts gerichteten Querfortsatzes Ossifikationen zeigt.

In den letzten Lumbalwirbeln, wo die Querfortsätze wieder ganz in die vordere Hälfte der Wirbelbögen, fast in die unmittelbare Nachbarschaft der Körperossifikationen (an die Basis der Bögen) gerückt und wieder ventralwärts, nach vorn gerichtet sind, zeigen diese schon keine Spur mehr von dem Ossifikationsprozesse.

Wir sahen, daß die Querfortsätze entlang der ganzen Wirbelsäule ihre Stellung an der Peripherie des Bogens geändert — sie wanderten aus der vorderen Hälfte des Bogens in die Mitte und darüber hinweg, um endlich wieder nach vorn (ventralwärts) an die Basis der Bögen zurückzuwandern.

Während dieser Wanderung änderten die Querfortsätze ihre Richtung ebenso, in den oberen Wirbeln sind sie ventral gerichtet, langsam wird ihre Richtung horizontal, dann zeigt sie dorsalwärts, und endlich sehen wir wieder die ventralwärts, nach vorn gerichteten kleinen knorpeligen Querfortsätze.

Die Bogenossifikationen werden immer kleiner und sind endlich im zweiten Caudalwirbel gänzlich verschwunden.

Auf jeden Fall ist es interessant zu beobachten, daß — obwohl der Ossifikationsprozeß bei der Katze im obersten Halsteile sehr vorgerückt ist, wie dies die Ossifikation der hypochordalen Spange beweist — die Bogenossifikation im dritten, vierten, fünften und sechsten Halswirbel fast dasselbe Bild bietet, wie wir es beim Menschen an derselben Stelle im sechsten Monate gesehen.

Das Durchleuchtungsbild der Schädelbasis, welches dem Bilde der zerlegten Wirbelsäule zugesellt ist, und dasselbe vervollständigt, demonstriert trefflich deren aus drei Hauptossifikationen bestehende Zusammensetzung; deutlich wird das Bild des Basilare (Pars. basilaris), Prae- und Postsphenoïdeale gezeichnet.

Ebenso deutlich erscheint das Bild des Annulus tympanicus und des Labyrinthes, während Mandibula und Maxilla die scharfen Zeichnungen der entwickelten Zahnteile zeigen.

WELLCOME LIBRARY INSTITUTE

Tafel I.

Bild 1.

4,7 cm langer Embryo aus der zweiten Hälfte des zweiten Monates [nach Schröder entspricht dem zweiten Monate 2,5—3 cm Länge, dem dritten Monate 7—9 cm Länge, daher muß man den 47 mm langen Embryo in die zweite Hälfte des zweiten Monates setzen; Kollmann gibt für diese Zeit die Länge des Embryo auch auf 4 cm an].

In Größe verschiedene Knochenpünktchen der Bogenhälften aller sieben Halswirbel und der obersten zwei Brustwirbel. Textzeichnung 1.

Bild 2.

8,2 cm langer Embryo aus der späten Zeit der zweiten Hälfte des dritten Monates [Schröder: 7—9 cm Länge, dritter Monat; Kollmann: 9 cm Länge, Ende des dritten Monates]. Spätes Auftreten der Verknöcherung in der Wirbelsäule; der Atlas allein zeigt zwei sehr anfängliche Bogenossifikationen (Pünktchen). Ossifikation in den übrigen Körperteilen normal. Textzeichnung 2.

Bild 3.

7,8 cm langer Embryo (Mitte des dritten Monates). Schönes Bild der normalen Verknöcherung in der Wirbelsäule. Die Körperossifikationen dringen zwischen die langsamer herabsteigenden Reihen der Bogenossifikationen. Letzte Bogenossifikation: sechster Brustwirbel. Letzte Körperossifikation oben: siebenter Halswirbel, unten: fünfter Lumbalwirbel. — Beginn der charakteristischen primären Gestaltung der Körperossifikationen. Textzeichnung 3.

Bild 4.

7,2 cm langer Embryo (cc. Mitte des dritten Monates). Normale Bilder der Verknöcherung. Letzte Bogenossifikation: dritter Lumbalwirbel. Letzte Körperossifikation oben: dritter Brustwirbel, unten: fünfter Lumbalwirbel. — Entwickelteste Körperossifikation im zwölften Brustwirbel. Charakteristische Weitergestaltung der Körperossifikationen. Beginn der vertikalen Streckung der Bogenossifikationen im Lumbalteile. Textzeichnung 4.

Bild 5.

6,8 cm langer Embryo (nach Schröder und Kollmann, erste Hälfte des dritten Monates). — Letzte Bogenossifikation: erster Lumbalwirbel. Letzte Körperossifikation oben: zweiter Brustwirbel, unten: erster Sacralwirbel. Klares Bild der weiteren Gestaltung der Ossifikationen in der Wirbelsäule. Vergleichung der Bogenossifikationen mit der Verknöcherung im Exocciput.

Bild 6.

7,6 cm langer Embryo (Schröder: dritter Monat 7,9 cm Länge). Letzte Bogenossifikation: erster Lumbalwirbel. Letzte Körperossifikation oben: sechster Halswirbel, unten: zweiter Sacralwirbel. Bogenbildung gut sichtbar.

Bild 7.

7,8 cm langer Embryo (Schröder: dritter Monat 7—9 cm Länge, Kollmann: 9 cm Länge Ende des dritten Monates). Letzte Bogenossifikation: zweiter Lumbalwirbel. Letzte Körperossifikation oben: fünfter Halswirbel, unten: dritter Sacralwirbel. — Klares Bild der normalen Ossifikation in der Wirbelsäule. Charakteristische Gestaltung der Ossifikationen.

Bild 8.

7,7 cm langer Embryo. Letzte Bogenossifikation: erster Sacralwirbel. Letzte Körperossifikation oben: vierter Halswirbel, unten: dritter Sacralwirbel. — Deutliches Bild der verschieden gestalteten Körperossifikationen (lamellenartige Ossifikation in den Brustwirbeln, dicke Ossifikation in den Lumbalwirbeln). — Erste Hälfte des dritten Monates (Schröder und Kollmann).

Neue Photogr. Gesellsch. A.-G. Berlin-Steglitz. Verlag von Lucas Gräfe & Sillem in Hamburg.

Tafel II.

Bild 9.

9,2 cm langer Embryo (nach Schröder und Kollmann vom Ende des dritten oder zeitigem Anfange des vierten Monates). Letzte Bogenossifikation: zweiter Sacralwirbel (linker Bogen). Letzte Körperossifikation oben: sechster Halswirbel, unten: zweiter Halswirbel. — Zurückbleiben der Vermehrung der Ossifikationen in der Wirbelsäule (zu vergleichen mit Bild 8), aber Fortschritt der vorhandenen. Die anderen Ossifikationen des Körpers haben sich normal weiter entwickelt. — Bild des geringen Mißverhältnisses zwischen Wirbel und den anderen Körperossifikationen.

Bild 10.

10 cm langer Embryo (nach Schröder und Kollmann Anfang des vierten Monates). Letzte Bogenossifikation fünfter Lumbalwirbel. Letzte Körperossifikation oben: dritter Halswirbel, unten: dritter Sacralwirbel. Weitere Entwickelung der Körperossifikationen. Allgemeiner Fortschritt der Verknöcherung. Vergleich der Wirbelossifikationen mit der Verknöcherung des letzten Schädelwirbels (Exoccipnt, Basilare). Scharfes Bild des Annulus tympanicus.

Bild 11.

11 cm langer Embryo vom Anfang des vierten Monates (Kollmann, Schröder: vierter Monat 10—17 cm Länge des Embryo). Letzte Bogenossifikation: vierter Lumbalwirbel. Letzte Körperossifikation oben: fünfter Halswirbel, unten: dritter Sacralwirbel. — Der Verknöcherungsprozeß in der Wirbelsäule ist gesunken, besonders in Hinsicht der Weiterentwickelung der einzelnen Ossifikationen. Vergleich zwischen den Wirbelossifikationen und den Verknöcherungen des letzten Schädelwirbels (letztere sind auch kleiner als bei vorigen Embryo).

Bild 12.

11,5 cm langer Embryo aus der ersten Hälfte des vierten Monates (Schröder, Kollmann). Letzte Bogenossifikation: erster Sacralwirbel. Letzte Körperossifikation oben: dritter Halswirbel, unten: dritter Sacralwirbel. Entsprechende Anzahl der Ossifikationen in der Wirbelsäule, doch ist die Gestaltung der Körperossifikationen nur anfänglich.

Neue Photogr. Gesellsch. A.-G. Berlin-Steglitz.

Verlag von Lucas Gräfe & Sillem in Hamburg.

Tafel III.

Bild 13.

Zwillingsembryo. 8,9 cm langer Embryo: letzte Bogenossifikation: erster Sacralwirbel; letzte Körperossifikation oben: zweiter Halswirbel, unten: zweiter Sacralwirbel.

9,1 cm langer Embryo. Letzte Bogenossifikation: erster Sacralwirbel. Letzte Körperossifikation oben: zweiter Halswirbel (Epistropheus), unten: dritter Sacralwirbel.

Die Embryos wurden wegen den Ossifikationsverhältnissen hier eingeschaltet, ihr Alter ist höher als man annehmen muß, wenn man die Länge in Betracht zieht.

Deutliches Bild der in zwei Körpern auftretenden gleichmäßigen Ossifikationen. Differenz ein einziger Knochenpunkt.

Bild 14.

13 cm langer Embryo (nach Schröder und Kollmann Mitte des vierten Monates). Letzte Körperossifikation oben: vierter Halswirbel, unten: erster Sacralwirbel, hier findet sich auch die letzte Bogenossifikation. Stehenbleiben aller drei Ossifikationsreihen (die zwei der Bogenossifikationen und die eine der Körperossifikationen). Hier sehen wir zuerst unregelmäßig gestaltete Bilder der Körperossifikationen (zweiter bis siebenter Brustwirbel), welche dadurch entstanden, daß neben der primären Ossifikationslamelle auch das kleine Bild der anfänglichen sekundären Ossifikation vorhanden ist und das Bild der schief liegenden Lamelle überragt [weiter nach unten sehen wir dies nicht mehr, wahrscheinlich weil die primären Ossifikationen nicht schief liegen].

Bild 18.

14,5 cm langer Embryo (Mitte des vierten Monates). Letzte Bogenossifikation: erster Sacralwirbel. Letzte Körperossifikation oben: fünfter Halswirbel; unten: zweiter Sacralwirbel.

Die Wirbelossifikationen sind in der Entwickelung zurückgeblieben, primäre Gestaltung der Körperossifikationen. — Auch in den anderen Körperteilen schwache Ossifikation. — Gummiartiger Embryo; späte Verknöcherung.

Neue Photogr. Gesellsch. A.-G. Berlin-Steglitz. Verlag von Lucas Gräfe & Sillem in Hamburg.

Tafel IV.

Bild 15.

15 cm langer Embryo vom Ende des vierten Monates (der Länge entsprechend; wahrscheinlich aber aus etwas späterer Zeit). Letzte Bogenossifikation: zweiter Sacralwirbel (linker Bogen, im rechten Bogen Ossifikationsspuren nur bei auspräparierten Sacrum nachzuweisen, Bild 16). Letzte Körperossifikation oben: erster Halswirbel (Atlas), unten: vierter Sacralwirbel. Bogenbildung im vollsten Gange. Verschieden gestaltete [— kreuzförmige — Textzeichnung 5] Bilder der Körperossifikationen, welche durch die verschiedene Gestaltung der primären und sekundären Ossifikation des Wirbelkörpers bedingt werden. — Der sekundäre Knochenpunkt tritt dort zuerst auf, wo die entwickeltste primäre Ossifikation vorhanden, also dort, wo diese zuerst aufgetreten ist (unterster Wirbel des Brustteiles).

Normale unsymmetrische Entwickelung der Corticalis in den langen Ossifikationen, Textzeichnung 6 und 7. Calcaneusossifikation. Rippenossifikation entsprechend dem siebenten Halswirbel (Halsrippe).

Bild 17.

Eigentliches Röntgenbild des 15 cm langen Embryo (Plattenbild), den verschiedenen Widerstand demonstrierend, welchen die Ossifikationen oder deren Teilchen den X-Strahlen entgegensetzen.

Vergleichungsbild — fortlaufend — der Bogenossifikationen, von der jüngsten angefangen bis zur Bogenossifikation des letzten Schädelwirbels (Exocciput); ebensolches der Körperossifikationen bis in das Basilare (Körper des letzten Schädelwirbels).

Die Körperossifikationen liegen im oberen Halsteile infolge der Teildrehung der Wirbelsäule (Seitenlage des Kopfes) zum Teil auf oder zwischen den Bildern der Bogenossifikationen, heben sich aber ganz deutlich ab (Vergleich mit Bild 15).

Neue Photogr. Gesellsch. A.-G. Berlin-Steglitz. Verlag von Lucas Gräfe & Sillem in Hamburg.

Tafel V.

Bild 19.

16 cm langer Embryo (Schröder und Kollmann: Ende des vierten Monates). Äußere Gestaltung normal. Letzte Bogenossifikation: erster Lumbalwirbel. Letzte Körperossifikation oben: fünfter Halswirbel, unten: dritter Sacralwirbel. Die kleinen Bilder der sekundären Knochenpunkte in den Körpern sind vorhanden (fehlen gänzlich bei vorigem Embryo).

Bild 20.

16 cm langer Embryo (Schröder und Kollmann: Ende des vierten Monates). Letzte Bogenossifikation: erster Sacralwirbel. Letzte Körperossifikation oben: zweiter Halswirbel, unten: vierter Sacralwirbel. Deutliches Bild der aus zwei (nicht zu gleicher Zeit anftretenden) Knochenpunkten sich bildenden Körperossifikationen. Die Bilder der sekundären Knochenpnnkte heben sich scharf ab vom Bilde der primären Ossifikation, sie sind sichtbar im Bilde der letzteren oder ragen (infolge der Lage der primären Ossifikation) über dasselbe hinans — oberer Brustteil. Letzter sekundärer Knochenpunkt oben: fünfter Halswirbel, unten: dritter Sacralwirbel.

Lehrreiches Bild des Mißverhältnisses zwischen der Verknöcherung der Wirbelsäule und der Ossifikation in den anderen Körperteilen, je mehr peripherwärts diese liegen, desto geringer die Verknöcherung.

In der Hand und im Fuß sehen wir nur diese Ossifikationen, die wir schon zum größten Teile auf dem Bilde des 47 mm langen Embryo viel kleiner gesehen.

Hand: I. Ossifikationsreihe: punktförmige Verknöcherung der Diaphysen in den Endphalangen (mit Ausnahme des kleinen Fingers). II. Ossifikationsreihe: Ossifikation der Diaphysen aller vier Metacarpalia. Die III. Reihe der Ossifikationen wird nur durch das erste Glied derselben, d. h. nur allein durch die Diaphysenossifikation des Daumengrundgliedes repräsentiert.

Fuß: I. Reihe der Ossifikationen (Endphalangen) nur allein die große Zehe zeigt den deutlichen Knochenpunkt in der Endphalanx. II. Reihe (Metatarsalia), nur die drei ersten Metatarsalia (zweiter, dritter und vierter Finger) zeigen Ossifikationsbilder. III. Reihe (Grundphalangen) einziger Repräsentant derselben ist die Ossifikation der Grundphalanx der großen Zehe.

Die IV. Reihe der Ossifikationen (mittlere Phalangen) fehlt gänzlich, sowohl in der Hand als im Fuße.

Bild 21.

16,5 cm langer Embryo (Schröder und Kollmann: Ende des vierten Monates). Deutliches und charakteristisches Bild der vorgeschrittenen Ossifikation in der Wirbelsänle. Letzte Bogenossifikation: zweiter Sacralwirbel. Letzte Körperossifikation oben: dritter Halswirbel, unten: vierter Sacralwirbel. — Weitere Entwickelung der primären äußeren Verknöcherung und Entwickelnng des sekundären Knochenpunktes zur inneren Achse des Wirbelkörpers, aus welcher sich die Stützbälkchen desselben entwickeln. Textzeichnung 8.

Im oberen Teile der Wirbelsäule liegen die Körperossifikationen teilweise mit der oberen Fläche gegen den Beschauer gedreht, so daß der sich scharf abhebende rnnde sekundäre Knochenpunkt scheinbar auf der ausgebreiteten, flachen, primären Ossifikation liegt. Textzeichnung 9.

19

20

21

Neue Photogr. Gesellsch. A.-G. Berlin-Steglitz. Verlag von Lucas Gräfe & Sillem in Hamburg.

Tafel VI.

Bild 22.

18,5 cm langer Embryo (nach Schröder und Kollmann: erste Hälfte des fünften Monates).

Ebenso scharf gezeichnete Bilder der Wirbelossifikationen wie früher. Letzte Bogenossifikation: zweiter Sacralwirbel. Letzte Körperossifikation oben: zweiter Halswirbel, unten: vierter Sacralwirbel. Entwickelung der knöchernen Wirbelkörper: äußere Gestaltung und innerer Ausbau. Linke dreizehnte Rippenossifikation (auf dem Bilde rechts).

Bild 24.

19 cm langer Embryo vom Anfang des fünften Monates. Letzte Bogenossifikation: zweiter Sacralwirbel. Letzte Körperossifikation oben: zweiter Halswirbel (das Bild der Ossifikation liegt wegen Teildrehung der Wirbelsäule auf dem Bilde des Bogens. Symmetrisches Bild der Ossifikationen in der Wirbelsäule; vom primären Knochenpunkte angefangen bis zum beginnenden inneren Ausbau. Vergleich der Wirbelsäuleossifikationen mit den Verknöcherungen des letzten Schädelwirbels.

Neue Photogr. Gesellsch. A.-G. Berlin-Steglitz.

Verlag von Lucas Gräfe & Sillem in Hamburg.

Tafel VII.

Bild 23.

18,8 cm langer Embryo (nach Schröder entspricht 18—27 cm Länge dem fünften Monat). Symmetrisches Bild der in der Entwickelung vorgeschrittenen Wirbelossifikationen. Letzte Bogenossifikation: erster Sacralwirbel. Letzte Körperossifikation oben: zweiter Halswirbel, unten: dritter Sacralwirbel. Halsrippenossifikation (entsprechend dem siebenten Halswirbel).

Neue Photogr. Gesellsch. A.-G. Berlin-Steglitz.

Verlag von Lucas Gräfe & Sillem in Hamburg.

Tafel VIII.

Bild 25.

20 cm langer Embryo (fünfter Monat nach Schröder 18—27 cm Länge, nach Kollmann 16—25 cm Länge). Letzte Bogenossifikation: linker Bogen des zweiten Sacralwirbels (die Ossifikation des linken Bogens tritt häufig zuerst auf). Letzte Körperossifikation: große, horizontal gestreckte Ossifikation im dritten Halswirbel, unten: große runde Ossifikation im dritten Sacralwirbel. Keine Ossifikation der zwölften Rippe.

Neue Photogr. Gesellsch. A.-G. Berlin-Steglitz. Verlag von Lucas Gräfe & Sillem in Hamburg.

Tafel IX.

Bild 26.

22 cm langer Embryo (Mitte des fünften Monates). Letzte Bogenossifikation: vierter Sacralwirbel. Letzte Körperossifikation oben: zweiter Halswirbel, unten: vierter Sacralwirbel. Bild der weiteren Entwickelung. Innerer Ausbau der Körperossifikationen. Bogenbildung. Seitenbild der Schädelbasis. Charakteristische Bildung der Sacralossifikationen; auch die letzte Körperverknöcherung — vierter Sacralwirbel — zeigt deutlich den sekundären Knochenpunkt. Textzeichnung 11.

Neue Photogr. Gesellsch. A.-G. Berlin-Steglitz. Verlag von Lucas Gräfe & Sillem in Hamburg.

27

32

Tafel X.

Bild 27.

26 cm langer Fötus (nach Schröder Ende des fünften Monates, Kollmann gibt für den fünften Monat 25 cm Länge an, also dementsprechend würde der Fötus aus dem Anfang des sechsten Monates stammeu). Symmetrisches Bild der Wirbelsäuleossifikationen, Abschluß derselben nach oben durch Vorhandensein der Verknöcherung des Atlaskörpers (Proc. odontoideus). Letzte Bogenossifikation: vierter Sacralwirbel. Letzte Körperossifikation: erster Halswirbel, unten: vierter Sacralwirbel. — Gleichgroße Ossifikationen im vierten Sacralwirbel, doch nur primäre Verknöcherung im Körper. — Deutliche Bilder des inneren Ausbaues und Gestaltung der Wirbelkörper, der Bogen- und Querfortsatzentwickelung.

Bild 32.

Unterster Teil der Wirbelsäule und untere Extremitäten eines sechsmonatlichen Fötus. Fortschritt der Ossifikation im Sacrum, große Körperossifikation des letzten Wirbels mit sekundärem Knochenpunkt. Charakteristische Gestaltung der Bogenossifikationen. Syphilisbild der Knochenenden. — Große Calcaneusossifikation.

Neue Photogr. Gesellsch. A.-G. Berlin-Steglitz. Verlag von Lucas Gräfe & Sillem in Hamburg.

Tafel XI.

Bild 28.

29 cm lange Frucht (Schröder: 28—34 cm Länge sechster Monat, Kollmann 30 cm Länge am Ende des sechsten Monates). Rumpf- und Extremitätenbild. Charakteristische Weiterentwickelung und Gestaltung der Sacralossifikationen (große Körper-, kleine Bogenossifikationen). Primäre Ossifikation des Os pubis.

Neue Photogr. Gesellsch. A.-G. Berlin-Steglitz. Verlag von Lucas Gräfe & Sillem in Hamburg.

Tafel XII.

Bild 29.

30 cm langer Fötus vom Ende des sechsten Monates. Rumpf- und Extremitätenbild. Symmetrisches Bild und normale Entwickelung der Wirbelossifikationen. Letzte Bogenossifikation: vierter Sacralwirbel. Letzte Körperossifikation oben: Atlaskörper, unten: vierter Sacralwirbel. Bilder der Querfortsätze bis zum zwölften Brustwirbel. Charakteristische Bilder der Knochensyphilis in den langen Ossifikationen. Primäre Ossifikation des Calcaneus.

Neue Photogr. Gesellsch. A.-G. Berlin-Steglitz. Verlag von Lucas Gräfe & Sillem in Hamburg.

Tafel XIII.

Bild 30.

26 cm langer Fötus (nach Schröder Ende des fünften, nach Kollmann Anfang des sechsten Monates, aber auf jeden Fall älter, weil das Bild auch schon den unteren Abschluß der Wirbelsäule zeigt). Letzte Bogenossifikation: fünfter Sacralwirbel. Letzte Körperossifikation oben: Atlaskörper (liegt auf dem Bogenbild), unten: fünfter Sacralwirbel.

Deutliche Bilder der in den äußeren, primären Verknöcherungen vorhandenen sekundären Ossifikationen. Bogenentwickelung bis in den zweiten Sacralwirbel. Querfortsatzbildung bis in den zwölften Brustwirbel. Charakteristisches Bild der Sacralossifikationen, doch sind die des dritten noch gleichgroß. Primäre Ossifikation des Calcaneus. Sternumossifikationen (3). Textzeichnung 12. — Schädelbasis. Klares Übersichtsbild.

30

Neue Photogr. Gesellsch. A.-G. Berlin-Steglitz. Verlag von Lucas Gräfe & Sillem in Hamburg.

Tafel XIV.

Bild 31a siehe Tafel XX.

Bild 33.

Oberster Teil der Wirbelsäule und Kopf eines sechsmonatlichen Fötus. Große Ossifikation des Atlaskörpers (liegt auf dem Bogenbild). Seitenbild der Schädelbasis.

Bild 37.

Ossifikationsverhältnisse (vertikale Durchleuchtung) in dem letzten Schädel — erster, zweiter, dritter und vierter Halswirbel einer Frucht aus dem siebenten Monate (Vergleichungsbild).

31a

37

33

Neue Photogr. Gesellsch. A.-G. Berlin-Steglitz. Verlag von Lucas Gräfe & Sillem in Hamburg.

Tafel XV.

Bild 34.

Rumpfbild einer 6,5 Monate alten Frucht. Fortschritt der normalen Verknöcherung in der Wirbelsäule. Bogenbildung. Entwickeluug des Querfortsatzes bis in den letzen Lumbalwirbel. Der erste Sacralwirbel zeigt abnehmende Bogenbildung. Ossifikation der Massa lateralis I, welche dem zweiten Sacralwirbel zukommt.

Verdeckung der zarten Ossifikation des ersten Coccygealkörpers durch das Bild der Nabelschnur (siehe Bild 35). Charakteristisches Bild — Gestaltung — des Atlaskörpers (das Bild steht zwischen den weit auslangenden Bogenhälften), oberhalb horizontal gestreckte Ossifikation des Hyoideumkörpers. — Neun in sieben Reihen geordnete Ossifikationen des Sternums. Textzeichnung 14.

Neue Photogr. Gesellsch. A.-G. Berlin-Steglitz. Verlag von Lucas Gräfe & Sillem in Hamburg.

Tafel XVI.

Bild 35.

Unterer Teil der Wirbelsäule und untere Extremität derselben Frucht. Deutliches Bild der vorgeschrittenen Sacralossifikationen. Zarte Ossifikation des ersten Coccygealkörpers.

Massa lateralis I neben dem zweiten Sacralwirbel liegend. Syphilisbild nur in der Femur-, Tibia und Fibula-Diaphyse. Große Talusossifikation.

Bild 36.

Oberer Teil der Wirbelsäule und obere Extremität derselben Frucht. Verhältnisse der Bogenbildung. Charakteristisch gestaltete Ossifikation des Atlaskörpers (Proc. odontoideus) vor dem Atlasbogen liegend. In sieben Reihen geordnete Ossifikation des Sternums. Syphilisbild der Humerus-, Radius und Ulna-Diaphyse. — Kurzes Bild der Hyoideumossifikation (Durchschnittbild).

35

36

Neue Photogr. Gesellsch. A.-G. Berlin-Steglitz. Verlag von Lucas Gräfe & Sillem in Hamburg.

Tafel XVII.

Bild 38.

Rumpfbild einer achtmonatlichen Frucht. Normale Entwickelung der knöchernen Wirbelsäule Bildung der Querfortsätze (klare Bilder). Infolge der Krümmung des Sacrum erscheinen die Bilder der Sacralossifikationen zusammengeschoben. Massa lateralis II entsprechend dem dritten Sacralwirbel und parallel liegend den Bogenossifikationen desselben. — Drei große Sternumossifikationen.

Neue Photogr. Gesellsch. A.-G. Berlin-Steglitz. Verlag von Lucas Gräfe & Sillem in Hamburg.

39

Tafel XVIII.

Bild 39.

Unteres Ende der Wirbelsäule und untere Extremität derselben Frucht. Massa lateralis I et II. Ungleichmäßige Entwickelung der drei Ossifikationen im fünften Sacralwirbel (im linken Bogen kräftiger entwickelte Ossifikation, weil sie hier früher aufgetreten).

Bild 40.

Oberes Ende der Wirbelsäule und obere Extremität derselben Frucht. Atlasossifikation charakteristisch gebildet. Bogenbildung.

Neue Photogr. Gesellsch. A.-G. Berlin-Steglitz. Verlag von Lucas Gräfe & Sillem in Hamburg.

Tafel XIX.

Bild 41.

Unterer Teil der Wirbelsäule und untere Extremitäten eines einen Tag alten Kindes. Ossifikation im ersten Coccygealkörper. Anpassung der ersten Massa lat.-Ossifikation an den zweiten und der zweiten Massa lat.-Ossifikation an den dritten Sacralwirbel (demonstriert die Art und Weise der nachfolgenden Verwachsung).

41

Neue Photogr. Gesellsch. A.-G. Berlin-Steglitz. Verlag von Lucas Gräfe & Sillem in Hamburg.

Tafel XX.

Bild 16.

Zerlegte Wirbelsäule des 15 cm langen Embryo, vertikale Durchleuchtung der Wirbel. Darstellung der aus zwei nicht gleichzeitig auftretenden Knochenpunkten entstehenden Ossifikation der Wirbelkörper.

Letzte primäre Körperossifikaion oben: erster Halswirbel
„ sekundäre „ „ fünfter „
„ primäre „ unten: vierter Sacralwirbel
„ sekundäre „ „ zweiter „

Beckenossifikation. Bogenossifikation in Spuren, auch im rechten Bogen des zweiten Sacralwirbels. Der zweite Brustwirbel wurde zufälligerweise mit dem dritten Brustwirbel vertauscht. Textzeichnung 5.

Bild 31.

Zerlegte Wirbelsäule eines aus dem sechsten Monate stammenden Fötus; vorderer Teil des Beckens entfernt. Letzte Bogenossifikation: fünfter Sacralwirbel. Letzte Körperossifikation oben: Atlas (Zahnfortsatz); unten: fünfter Sacralwirbel. Wanderung der Körperossifikationen. Die Sacralossifikationen im fünften Wirbel fast gleich groß, die Körperossifikation ohne sekundären Knochenpunkt. Schädelbasis Bild 31a, Tafel XIV.

Bild 42.

Zerlegte Wirbelsäule einer eintägigen Katze. Klare Bilder der Ossifikationsverhältnisse. Verknöcherung der hypochordalen Spange des Atlas. Ossifikationsverhältnisse der Bogenhälften und Körper Letzte Körperossifikation im fünfundzwanzigsten Schwanzwirbel. Schädelbasis (Basilare, Post- und Präsphenoidale usw.).

Neue Photogr. Gesellsch. A.-G. Berlin-Steglitz.

Verlag von Lucas Gräfe & Sillem in Hamburg.

Archiv und Atlas

der

normalen und pathologischen Anatomie in typischen Röntgenbildern.

Band 1: **Die Entwicklung des menschlichen Knochengerüstes** während des fötalen Lebens von **Lambertz,** Stabsarzt bei der Kaiser Wilhelms-Akademie für das militär-ärztliche Bildungswesen. Mit 10 Tafeln und 20 Abbild. im Text. Kart. M. 12.—.

Band 2: **Die angeborenen Verbildungen der oberen Extremitäten** von **Privatdozent Dr. Georg Joachimsthal.** Mit 8 Tafeln und 24 Abbild. im Text. Kart. M. 9.—.

Band 3: **Die angeborene Luxation des Hüftgelenks** von **Geh. Med.-Rat Prof. Dr. Max Schede.** Mit 8 Tafeln. Kart. M. 8.—.

Band 4: **Die topographische Anatomie der oberen Extremität** von **Dr. R. Jedlička, Dr. G. Kratzenstein** und **Dr. W. Scheffer.** Mit 14 Tafeln. Kart. M. 10.—.

Band 5: **Die Frakturen und Luxationen I.** Die Frakturen und Luxationen der Finger und des Carpus, die Frakturen des Metacarpus und der Vorderarmknochen von **Prof. Dr. M. Oberst.** Mit 192 Röntgenbildern auf 22 Tafeln. Kart. M. 20.—.

Band 6: **Die röntgenologische Diagnostik der Erkrankungen der Brusteingeweide** von **Dr. Guido Holzknecht.** 229 Seiten. Mit 60 Abbildungen im Text und 50 Röntgenbildern auf 8 Tafeln. Geb. M. 25.—.

Band 7: **Die Schussverletzungen** von **Generalarzt Dr. Schjerning, Stabsarzt Dr. Thöle** und **Stabsarzt Dr. Voss.** XII. und 161 Seiten. Mit 72 Abbildungen im Text, 126 Röntgenbildern auf 34 Tafeln und 4 lithograph. Tafeln. Geb. M. 40.—.

Band 8: **Die angeborenen Verbildungen der unteren Extremitäten** von **Privatdozent Dr. Georg Joachimsthal.** Mit 62 Röntgenbildern auf 9 Tafeln und 52 Abbildungen im Text. Kart. M. 12.—.

Band 9: **Die Entwicklung der Knochen der Extremitäten von der Geburt bis zum vollendeten Wachstum.** Obere Extremität von **Privatdozent Dr. Wilms** in Leipzig. Untere Extremität von **Dr. C. Sick,** Oberarzt der chirurg. Abteilung des Allg. Krankenhauses Hamburg-Eppendorf. Mit 92 Röntgenbildern auf 16 Tafeln. Kart. M. 16.—.

Band 10: **Die Diagnose des Nierensteins mit Hilfe der neueren Untersuchungsmethoden** von **Dr. O. Rumpel** (aus dem Allgemeinen Krankenhaus Hamburg-Eppendorf I. Chirurgische Abteilung. Oberarzt Dr. Kümmell). Mit 50 Röntgenbildern auf 10 Tafeln und 9 Abbildungen im Text. Kart. M. 11.—.

Band 11: **Die Schädelbasis im Röntgenbilde** nebst einem Anhang: Über die Nähte, Gefässfurchen und traumatischen Fissuren des Schädels von Dr. **Arthur Schüller** in Wien. Mit einem Vorwort von Doz. Dr. Holzknecht. Mit 6 Tafeln, 6 zugehörenden Skizzenblättern u. 30 Abbildungen im Text. Geb. M. 14—.

Band 12: **Die normale und pathologische Anatomie des Hüftgelenks und Oberschenkels in röntgenographischer Darstellung** von Dr. Alban Köhler. Mit 12 Tafeln und 35 Abbildungen im Text. Geb. M. 22.—.

Die Röntgentechnik

Lehrbuch für Ärzte und Studierende

von

Dr. **Albers-Schönberg**

Leitender Arzt des Röntgeninstitutes am Allg. Krankenhause St. Georg-Hamburg.

Zweite, umgearbeitete Auflage

Lex. 8°, XV. 428 Seiten mit 164 Abbildungen im Text und 1 Tafel.

Preis: 11 Mark broschiert, 12 Mark geb.

Zur Röntgendiagnostik

der kindlichen

Lungendrüsentuberkulose

von

Dr. **Alban Köhler**

Arzt in Wiesbaden.

Mit 3 Abbildungen im Text und 15 Illustrationen auf 3 Tafeln.

Preis 4 Mark.

Verhandlungen der Deutschen Röntgen-Gesellschaft

Band I.

Verhandlungen und Berichte des Ersten Kongresses in Berlin

vom 30. April bis 3. Mai 1905

4°, VII. 248 Seiten. Preis 8 Mark.

Druck von Hesse & Becker in Leipzig.